

Broncoscopia rígida asistida con imán para la extracción de un cuerpo extraño metálico periférico en pediatría: reporte de caso

Magnet-assisted Rigid Bronchoscopy for Removal of a Peripheral Metallic Airway Foreign Body in Pediatrics: A Case Report

Cintia P. Antonioli¹, Vanina M. Lucero², María Antonella Schab², María José Farina²

¹ Servicio de Neumonología del Hospital de Niños Sor María Ludovica, La Plata, Argentina.

² Servicio de Otorrinolaringología del Hospital de Niños Sor María Ludovica, La Plata, Argentina.

Recibido: 14/12/2025

Aceptado: 09/02/2026

Correspondencia

Cintia Patricia Antonioli.

Correo electrónico:

Email: cin421@hotmail.com.ar

RESUMEN

La aspiración de cuerpos extraños en la vía aérea constituye una urgencia frecuente en pediatría y puede asociarse a una elevada morbimortalidad. La extracción de cuerpos extraños metálicos localizados en regiones bronquiales periféricas representa un desafío técnico, especialmente cuando los instrumentos convencionales no permiten un acceso adecuado. Se presenta el caso de una paciente pediátrica de 7 años con aspiración de un cuerpo extraño metálico (alfiler), localizado distalmente en el árbol bronquial derecho. Ante la imposibilidad de visualización y extracción mediante técnicas broncoscópicas habituales, se utilizó un dispositivo artesanal imantado introducido a través de un broncoscopio rígido bajo guía radioscópica, lo que permitió la extracción completa del objeto en un tiempo operatorio breve y sin complicaciones. La broncoscopia rígida asistida con imán guiada por radioscopia constituye una alternativa segura y eficaz para la extracción de cuerpos extraños metálicos periféricos en la vía aérea pediátrica, especialmente en situaciones en las que el instrumental convencional resulta insuficiente.

Palabras clave: broncoscopia rígida, cuerpo extraño, pediatría, vía aérea, imán

ABSTRACT

Foreign body aspiration is a frequent pediatric emergency and may be associated with significant morbidity and mortality. The removal of metallic foreign bodies located in peripheral bronchial regions represents a technical challenge, particularly when conventional instruments do not allow adequate access. We report the case of a 7-year-old pediatric patient with aspiration of a metallic foreign body (pin) lodged distally in the right bronchial

Rev Am Med Resp 2026;26:36-39. <https://doi.org/10.56538/ramr.LLSI4145>



<https://creativecommons.org/licenses/by-nc-sa/4.0/>

tree. Due to the inability to visualize and extract the object using standard bronchoscopic techniques, a handmade magnet-assisted device was introduced through a rigid bronchoscope under fluoroscopic guidance. This approach allowed complete removal of the foreign body in a short operative time and without complications. Magnet-assisted rigid bronchoscopy under fluoroscopic guidance represents a safe and effective alternative for the extraction of peripheral metallic foreign bodies in the pediatric airway, especially when conventional instrumentation proves insufficient.

Key words: rigid bronchoscopy foreign body pediatrics airway magnet

INTRODUCCIÓN

La aspiración de cuerpos extraños (CE) en la población pediátrica constituye una causa relevante de morbimortalidad y representa una urgencia frecuente en la práctica clínica, especialmente en niños menores de cinco años. Factores como la inmadurez de los mecanismos de deglución, la ausencia de molares, la exploración oral propia de la edad y hábitos inadecuados, como jugar con objetos en la boca, contribuyen a una elevada incidencia.^{1,2}

La extracción de CE localizados en regiones periféricas del pulmón implica un desafío técnico considerable, en particular cuando se trata de objetos metálicos de pequeño tamaño. El reducido calibre del árbol bronquial pediátrico y la elevada densidad de estos objetos favorecen su migración hacia segmentos distales, lo que dificulta su visualización y remoción mediante instrumental convencional.¹

La broncoscopia rígida ha sido tradicionalmente el método de elección para la extracción de CE en pediatría, debido a que permite un adecuado control de la vía aérea y la ventilación, así como la posibilidad de emplear instrumental de mayor calibre. Sin embargo, la broncoscopia flexible ofrece la ventaja de alcanzar vías aéreas más distales, aunque su utilidad terapéutica se ve limitada por el reducido diámetro del canal de trabajo, que, en equipos pediátricos, puede ser de hasta 1,2 mm.³

En determinadas situaciones, como CE metálicos lisos, impactados o migrados distalmente fuera del alcance de pinzas y canastillas, la extracción se torna dificultosa y potencialmente riesgosa.¹ Ante la ausencia de dispositivos magnetoactivados disponibles comercialmente, en algunos centros se han desarrollado adaptaciones técnicas de fabricación propia para facilitar la remoción de estos objetos.^{1,4,5}

El objetivo de este reporte es describir una técnica combinada de broncoscopia rígida asistida con imán bajo guía radioscópica para la extracción de un cuerpo extraño metálico localizado periféricamente en la vía aérea de un paciente pediátrico.

PRESENTACIÓN DEL CASO

Paciente de sexo femenino de 7 años que consultó por antecedente de aspiración de CE metálico (alfiler). Los estudios por imágenes evidenciaron la localización del objeto al nivel del segmento anterior del lóbulo inferior derecho (Figura 1). Se indicó la realización de una broncoscopia con fines terapéuticos. El procedimiento se realizó bajo anestesia general. Inicialmente se efectuó una broncoscopia rígida con óptica, seguida de broncoscopia flexible; sin embargo, no fue posible visualizar el CE, el cual solo se evidenciaba mediante radioscopia. Ante esta situación, se diseñó de forma artesanal un dispositivo para facilitar la extracción. Este consistió en una cánula de aspiración, en cuyo extremo distal se fijó un imán con cinta autoadhesiva, con el objetivo de atraer y movilizar el cuerpo extraño hacia un segmento bronquial más proximal o lograr su extracción completa. El dispositivo fue asegurado firmemente al instrumental con el objetivo de prevenir desprendimientos durante el procedimiento. Antes de su empleo clínico, se efectuó una prueba preoperatoria en condiciones extracorporales en la que se verificó su estabilidad al ser sometido a cargas superiores a las previstas durante su uso, sin que se evidenciaran desprendimientos. Bajo control radioscópico, la cánula imantada fue introducida a través del broncoscopio rígido (Figura 2) y se logró la extracción completa

Figura 1. Radiografía de tórax. **A.** Proyección anteroposterior: Se observa un cuerpo extraño metálico lineal (*flecha*) proyectado en el hemitórax derecho, al nivel del tercio inferior. **B.** Proyección lateral: El cuerpo extraño se localiza en el campo pulmonar posterior, compatible con ubicación periférica en el lóbulo inferior derecho.

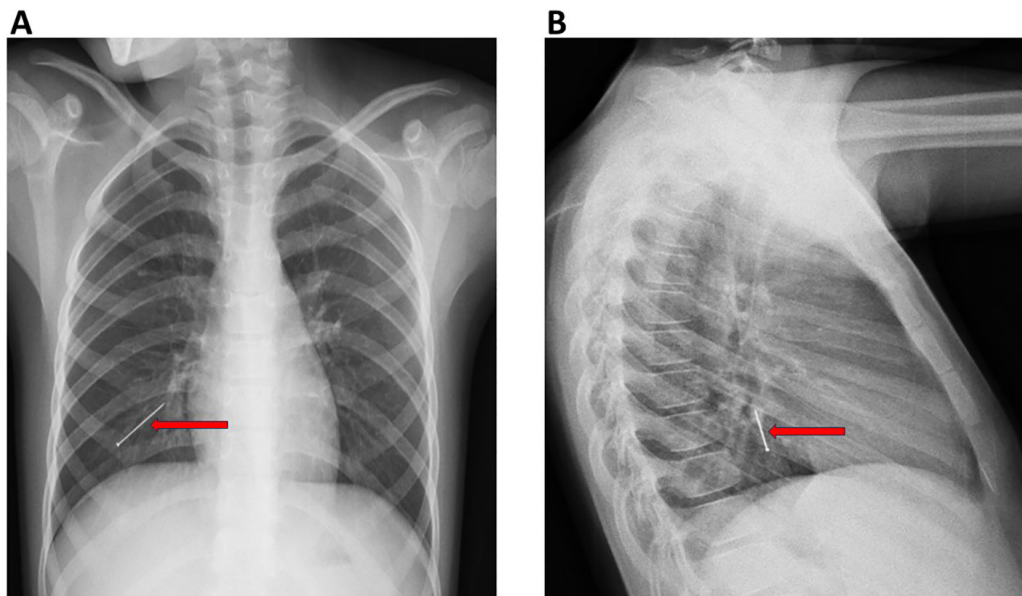
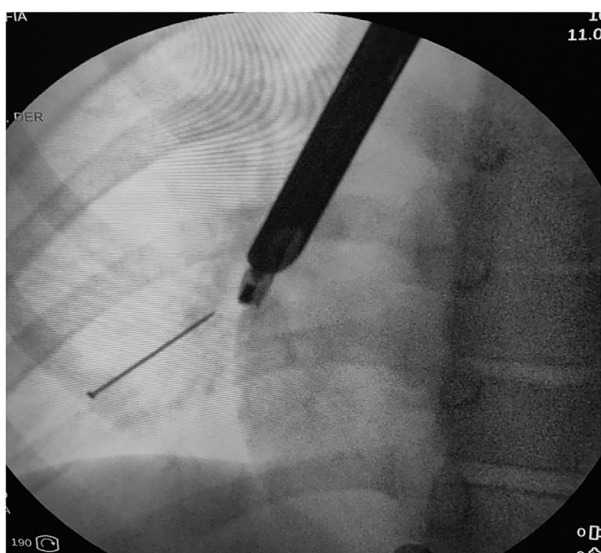

Figura 2. Imagen radioscópica intraoperatoria. Se observa broncoscopio rígido introducido en la vía aérea. A través de este se visualiza la cánula de aspiración con imán en su extremo distal. Por debajo y en relación directa con el imán, se observa un cuerpo extraño metálico, compatible con alfiler. La disposición espacial sugiere atracción magnética efectiva, con el CE alineado hacia el extremo del dispositivo.



del cuerpo extraño sin necesidad de maniobras complementarias ni complicaciones asociadas. El tiempo total del procedimiento, desde la introducción del broncoscopio rígido hasta la

remoción del objeto, fue inferior a un minuto. No se observaron lesiones de la mucosa bronquial ni complicaciones posoperatorias.

Se obtuvo consentimiento informado de los padres para la realización del procedimiento y la publicación del caso.

DISCUSIÓN

La extracción de CE metálicos localizados en regiones periféricas de la vía aérea continúa siendo un desafío en la broncoscopia pediátrica. Las limitaciones del instrumental convencional, sumadas al pequeño calibre bronquial en niños, pueden prolongar el tiempo operatorio y aumentar el riesgo de complicaciones. La asistencia magnética durante la broncoscopia rígida ofrece una alternativa eficaz, accesible y de bajo costo en situaciones seleccionadas. El uso de un imán permite la movilización atraumática de CE metálicos lisos, que, de otro modo, resultarían difíciles de capturar con fórceps o canastillas, especialmente cuando no son visibles directamente por vía endoscópica.

Si bien existen reportes previos sobre el uso de dispositivos magnetizados en la extracción de CE de la vía aérea, su utilización en pediatría sigue siendo limitada.^{1,4,5} En el presente caso, la técnica

permitió una extracción rápida y segura, con la que se evitaron procedimientos más prolongados o invasivos. Las principales limitaciones de este reporte incluyen la descripción de un único caso y el uso de un dispositivo artesanal. Sin embargo, la experiencia sugiere que esta técnica puede ser especialmente útil en niños pequeños, en quienes las dimensiones del árbol bronquial restringen el uso de maniobras convencionales. La broncoscopia rígida asistida con imán bajo guía radioscópica constituye una técnica segura y eficaz para la extracción de cuerpos extraños metálicos localizados en regiones periféricas de la vía aérea en pediatría. Su implementación puede reducir el tiempo operatorio y evitar

procedimientos más invasivos en casos seleccionados.

Conflicto de intereses

Los autores declaran no presentar conflictos de intereses.

Financiamiento

El presente trabajo no recibió financiamiento externo.

Aspectos éticos

Se obtuvo consentimiento informado de los padres para la publicación del caso y, por tratarse de un reporte de caso, no fue requerida la aprobación por un comité de ética institucional.

BIBLIOGRAFÍA

1. Sarafi M, Rouzrokh M, Sadr S, Mahdavi SA, Mahdavi NS, Ebrahimian M. The usage of a magnet-powered instrument in the extraction of metallic or magnetic aspirated foreign bodies: a case report. *Int J Surg Case Rep.* 2022;99:107629. <https://doi.org/10.1016/j.ijscr.2022.107629>.
2. Safa A, Abd Elhadi U, Bader R, et al. Flexible versus rigid bronchoscopy for tracheobronchial foreign body removal in children: a comparative systematic review and meta-analysis. *J Clin Med.* 2024;13:5652. <https://doi.org/10.3390/jcm13185652>.
3. Hegde S, Bahadur U, Kanojia RP, Bawa M, Samujh R. Bronchoscopic airway foreign body extraction without using optical forceps. *J Indian Assoc Pediatr Surg.* 2018;23(2):87-89. https://doi.org/10.4103/jiaps.JIAPS_85_17.
4. Brkic F, Umihanic Sekib, Altumbabic H, et al. Death as a consequence of foreign body aspiration in children. *Med Arch.* 2018;72:220-3. <https://doi.org/10.5455/medarh.2018.72.220-223>.
5. Elsayed HH, Mostafa AM, Soliman S, El-Bawab HY, Moharramb AA, El-Nori AA. A magnet built on bronchoscopic suction for extraction of tracheobronchial headscarf pins: a novel technique and review of a tertiary centre experience. *Interact Cardiovasc Thorac Surg.* 2016;22:616-20. <https://doi.org/10.1093/icvts/iww007>.