

**Correspondencia**

Dr. Diego Martínez  
Raúl Soldi 311  
Ciudad de Neuquén - 8300  
damartinez66@yahoo.com.ar

Recibido: 12/02/08 - Aceptado: 24/05/08

# Hemangioendotelioma epitelioides de pleura

## Presentación de un caso con hemotórax<sup>#</sup>

**Autores** Diego Martínez, Julián Iturbe, Ricardo Buzeki, Eduardo Caffaratti  
Hospital Pedro Mognillansky, Servicio de Clínica Médica.  
Ciudad de Cipolletti, Provincia de Río Negro.

### Resumen

Los hemangioendoteliomas son tumores vasculares que pueden afectar pulmón. Abarcan desde lesiones benignas o de baja malignidad hasta lesiones de malignidad intermedia, como el hemangioendotelioma epitelioides o el polimorfo. El hemangioendotelioma epitelioides es un tumor muy raro que afecta principalmente a mujeres menores de 40 años, ha sido asociado al uso de anticonceptivos orales y a la inhalación de cloruro de vinilo. Sólo se describen en la literatura unos cincuenta casos de hemangioendotelioma epitelioides pulmonar y muy pocos pleurales. Inmunomarcadores permiten caracterizar este tipo de neoplasias. El diagnóstico diferencial incluye tumores benignos y malignos y el pronóstico es poco predecible. No hay consenso en cuanto al tratamiento, el cual ha incluido cirugía, carboplatino más etopósido e interferón. Se presenta una paciente de 37 años, se discuten los hallazgos clínicos su tratamiento y evolución.

**Palabras clave** > hemangioendotelioma epitelioides

### Abstract

The hemangioendoteliomas are vascular tumors that may involve lungs. The malignancy of these tumours can be benign, low or intermediate, such as the epithelioid or the polymorph hemangioendotelioma. The epithelioid hemangioendotelioma is an unusual tumour that appears more frequently in females, younger than 40 years of age. It has been associated to the use of oral contraceptives and the inhalation of vinile chloride. Only some 50 cases of pulmonary epithelioid hemangioendotelioma and few of pleural origin have been described in the literature. Immunomarkers may help to characterize this kind of tumours. The differential diagnosis includes malignant and benign tumours and its prognosis is hard to predict. Its therapy remains controversial, surgery, chemotherapy with carboplatin plus etoposide and interferon were used. The case of a 37 year – old female is presented; clinical findings, therapy and outcome are discussed.

**Key words** > epithelioid hemangioendotelioma

## Introducción

Los hemangioendoteliomas son tumores vasculares de malignidad intermedia, o de grado bajo<sup>1</sup> integran un heterogéneo grupo de neoplasias de apariencia atípica que abarcan desde lesiones benignas como el hemangioendotelioma fusocelular, hasta lesiones de malignidad intermedia, como el

hemangioendotelioma epitelioides o el polimorfo. Afectan principalmente pulmón, hígado y partes blandas; pueden presentarse además en aparato digestivo, corazón, cabeza y cuello y huesos<sup>2-3</sup>.

El hemangioendotelioma epitelioides es un tumor muy raro. Afecta principalmente a mujeres menores de 40 años. Su histogénesis ha sido asociada al uso de anticonceptivos orales y a la inha-

<sup>#</sup>Los autores de este trabajo declaran no tener conflicto de intereses

lación de cloruro de vinilo. Sólo se describen en la literatura unos cincuenta casos de hemangioendotelio epitelioide pulmonar y muy pocos pleurales<sup>4</sup>. Constituyen un hallazgo radiológico en el 50% de los casos, con síntomas generalmente inespecíficos. Debido a su agresividad intermedia, muchos pacientes están asintomáticos hasta fases avanzadas de la enfermedad, presentando entonces disnea, hemoptisis, ictericia obstructiva, dolor abdominal y síndrome constitucional<sup>5</sup>.

Los inmunomarcadores indicados para caracterizar este tipo de neoplasias son factor VIII (muy específico pero con muy baja sensibilidad, en los tumores vasculares menos diferenciados es siempre negativo), antígeno CD 31 y antígeno CD 34 (ambos derivan de progenitores hematopoyéticos; el primero es positivo prácticamente en el 100% de los angiosarcomas, hemangiomas y hemangioendotelomas), y vimentina (marcador mesenquimático)<sup>6</sup>.

El diagnóstico diferencial se plantea principalmente con carcinoma metastásico, angiosarcoma, sarcoma de Kaposi, liposarcoma, sarcoma epitelioide, condrosarcoma mixoide, hiperplasia angiolinfoide, enfermedad de Kimura y granuloma pseudoprogénico.

El pronóstico es impredecible, ya que si bien su progresión es generalmente lenta, incluso con aparición de nuevos nódulos, es poco frecuente que den origen a metástasis. Existen casos descritos con regresión espontánea parcial<sup>7</sup>, y casos complicados, con escasa supervivencia, con afectación de pleura y mediastino, hemorragia alveolar, hipertensión pulmonar e insuficiencia respiratoria. Se asocia la afectación pleural a afectación multifocal, y peor pronóstico<sup>8-9</sup>.

No hay consenso en cuanto al tratamiento; se han publicado casos tratados quirúrgicamente, con recurrencia de las lesiones en el mismo sitio. Se ha observado respuesta completa a carboplatino más etopósido, con remisión completa a los 18 meses de seguimiento<sup>10</sup>. Se describen varios casos con remisión parcial o completa, con interferón<sup>11</sup>.

### Caso clínico

Presentamos una paciente de 37 años de edad, trabajadora por temporada como empacadora de fruta en un ambiente cerrado. Sin antecedentes patológicos, no fuma y no bebe alcohol.

En septiembre de 2005 aparece en forma brusca dolor en región posterior del tórax a la altura de 7<sup>a</sup>-8<sup>a</sup> vértebra dorsal; se agrega luego tos seca y disnea; radiografía de tórax normal.

Un mes después, se interna con dolor continuo en base de hemitórax derecho, disnea, y tos no productiva, con radiografía compatible con derrame pleural (figura 1).

Se realiza ecografía pleural, que informa derrame en base pulmonar derecha, de aspecto homogéneo, que se extiende desde el diafragma hasta el ángulo interno de la escápula homolateral; presencia de loculaciones. Laboratorio de ingreso: anemia leve y eritrosedimentación de 80 mm. Se practica pleurocentesis, obteniendo líquido hemático.

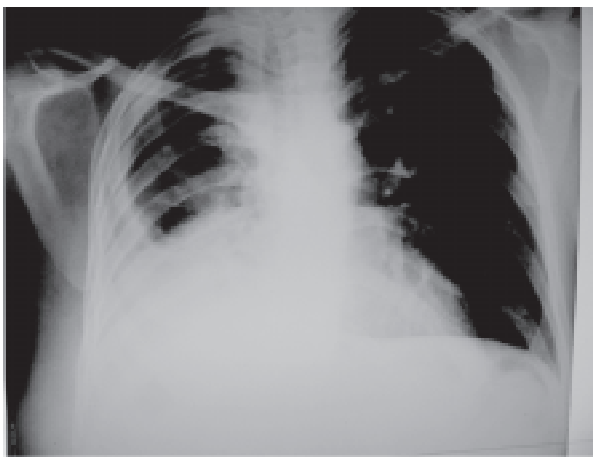

Fig. 1. Radiografía de tórax frente; imagen compatible con derrame pleural derecho.

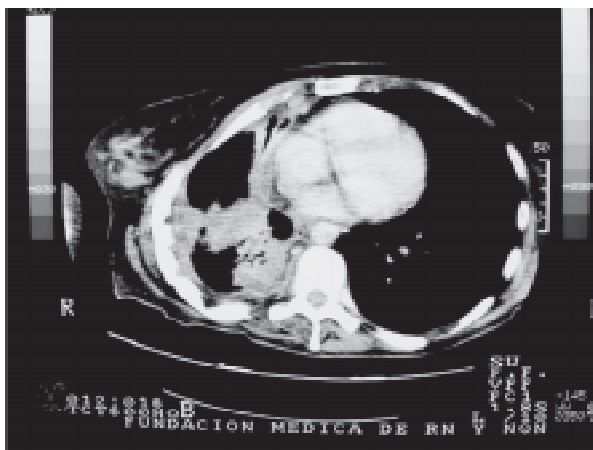


Fig. 2. Tomografía axial de tórax. Derrame pleural derecho, con desviación del mediastino; adenomegalias mediastinales que predominan a nivel anterior. Imágenes micronodulares en ápice del pulmón derecho, y en segmento basal medial del lóbulo inferior izquierdo, de aspecto inespecífico, compatibles con secundarismos.

*Diagnósticos presuntivos:*

- 1) Neoplasia de pleura primaria / secundaria
- 2) Tuberculosis (tinción y cultivo del líquido, negativos)
- 3) Tóxicos (se desestiman luego de varios interrogatorios)
- 4) Colagenopatías (se descartan más tarde, por laboratorios negativos)

Se coloca tubo de drenaje, previa toma de biopsia de pleura. La anatomía patológica informa hiperplasia de pleura parietal, con proceso inflamatorio crónico inespecífico. Se realiza tomografía axial computada (TAC) de tórax (figura 2).

La paciente persiste con dolor pleurítico, disnea, hiporexia con pérdida de peso, hipoalbuminemia, anemia, eritrosedimentación de 100 mm. A los 40 días de internación, se realiza resonancia nuclear magnética de tórax (figura 3). Se practica biopsia pleural por toracoscopía. Se informa hemangioendotelioma epiteloide. Inmunohistoquímica con positividad para vimentina (marcador mesenquimal) y CD31; CD34 negativo (figuras 4-7).

Inicia tratamiento con interferón 5 Millones de Unidades vía subcutánea 3 veces por semana, con estabilidad clínica hasta octubre de 2007, presentando

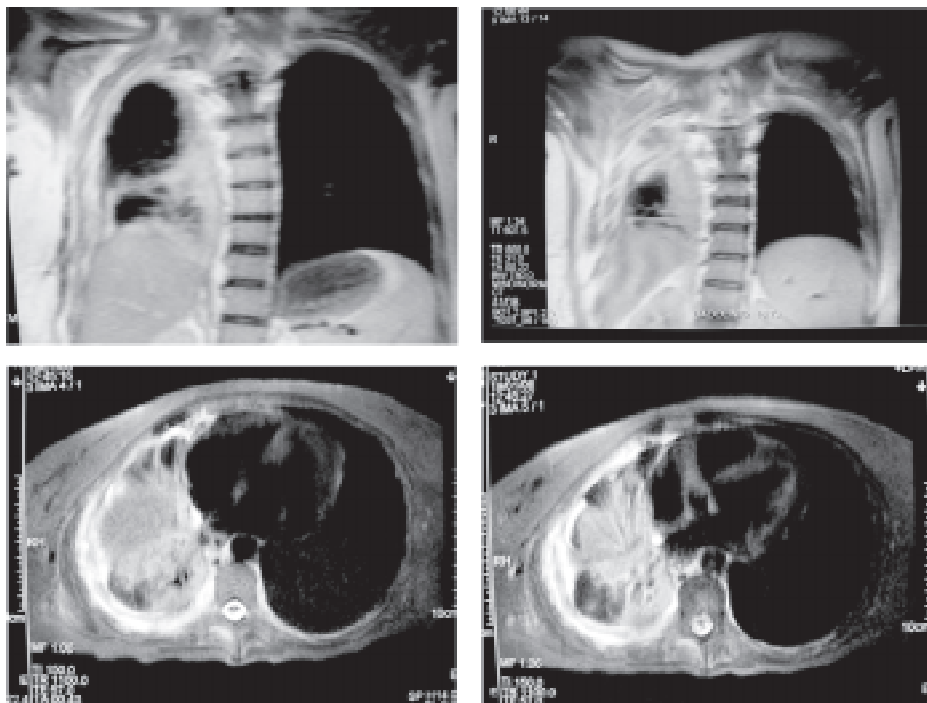
luego progresión de la enfermedad. Cursa con mal control del dolor, requiriendo morfina más de 500 mg día, gabapentin y antiinflamatorios no esteroides (AINE) a dosis máximas. Se rota a metadona hasta 300 mg día con crisis continuas de dolor. En diciembre de 2007 se inicia tratamiento empírico con talidomida 100 mg día; se elige esta droga por su efecto inhibidor de angiogénesis, y por su acción sedante.

Actualmente se encuentra con enfermedad estable, sin episodios de crisis de dolor desde fines de diciembre, con igual dosis de analgesia.

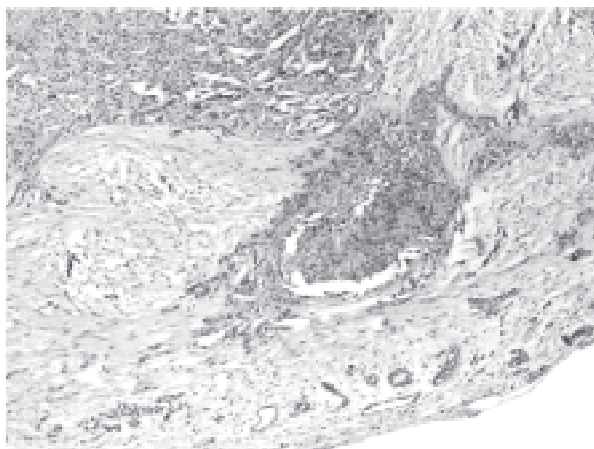
**Comentario**

Creemos necesario destacar la importancia de la alta sospecha clínica de enfermedad oncológica, en una paciente joven, sin antecedentes patológicos. Debemos remarcar la importancia de la inmunohistoquímica para llegar al diagnóstico; gracias a este método, se descartó mesotelioma y carcinoma, patologías con diagnósticos, tratamientos y pronósticos, completamente diferentes.


Es importante tener en cuenta la infrecuente presentación con hemotórax, cuadro clínico escasamente referido en la bibliografía consultada.



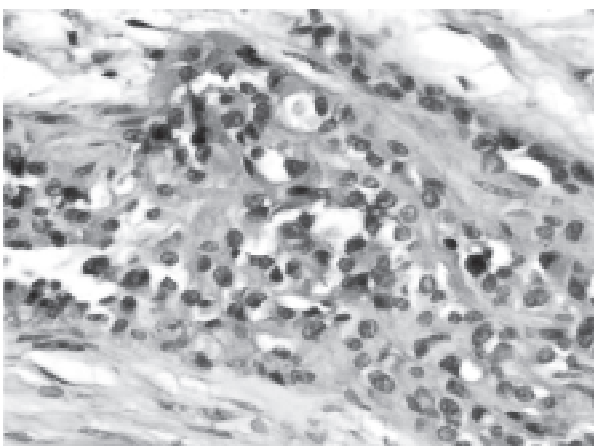
**Fig. 3.** Resonancia nuclear magnética de tórax. Marcada pérdida volumétrica pulmonar derecha. Atelectasia del lóbulo inferior derecho. Engrosamiento de la pleura parietal pulmonar derecha, compatible con proceso inflamatorio reaccional activo. Cambios edematosos en músculos subescapular, supraespinoso, e infraespinoso.



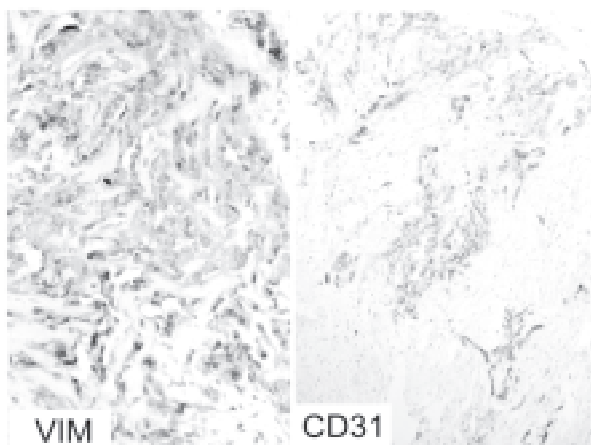
**Fig. 4.** Anatomía patológica: «Proliferación de células redondas de aspecto epitelioide, con abundante citoplasma eosinofílico y escaso pleomorfismo nuclear, inmersas en estroma fibromixioide con sectores hialinizados».



**Fig. 5.** Vista panorámica.



**Fig. 6.** Anatomía patológica; vista con mayor aumento.



**Fig. 7.** Inmunomarcación; positividad de las células con vimentina y con CD31.

## Bibliografía

1. Weiss SW, Enzinger FM. Epithelioid hemangioendothelioma: A vascular tumor often mistaken for a carcinoma. *Cancer* 1982; 50: 970-81.
2. Celikel C, Yumuk PF, Basaran G, Yildizeli B, Kodalli N, Ahiskali R. Epithelioid hemangioendothelioma with multiple organ involvement. *APMIS* 2007; 115: 881-8.
3. Ashraf S, Ashraf HM, Mamoon N, Luqman M. Epithelioid hemangioendothelioma of the liver. *J Coll Physicians Surg Pak* 2007; 17: 280-2.
4. Oliveira A, Carvalho L. Epithelioid haemangioendothelioma of the pleura: 29 months survival. *Rev Port Pneumol* 2006; 12: 455-61.
5. Amin RM, Hiroshima K, Kokubo T, et al. Risk factors and independent predictors of survival in patients with pulmonary epithelioid haemangioendothelioma. Review of the literature and a case report. *Respirology* 2006; 11: 818-25.
6. Einsfelder B, Kuhnen C. Epithelioid hemangioendothelioma of the lung (IVBAT) – clinicopathological and immunohistochemical analysis of 11 cases. *Pathologe* 2006; 27: 106-15.
7. Kitaichi M, Nagai S, Nishimura K, et al. Pulmonary epithelioid haemangioendothelioma in 21 patients, including three with partial spontaneous regression. *Eur Respir J* 1998; 12: 89-96.
8. Just N, Tavernier JY, Salez F, Linares K, Wallaert B. Multifocal epithelioid haemangioendothelioma: a difficult diagnosis. *Rev Mal Respir* 2003; 20: 761-5.
9. Bagan P, Hassan M, Le Pimpec Barthes F, et al. Prognostic factors and surgical indications of pulmonary epithelioid hemangioendothelioma: a review of the literature. *Ann Thorac Surg* 2006; 82: 2010-3.
10. Pinet C, Magnan A, Garbe L, Payan MJ, Vervloet D. Aggressive form of pleural epithelioid haemangioendothelioma: complete response after chemotherapy. *Eur Respir J* 1999; 14: 237-8.
11. Kayler LK, Merion RM, Arenas JD, et al. Epithelioid hemangioendothelioma of the liver disseminated to the peritoneum treated with liver transplantation and interferon-2B. *Transplantation* 2002; 74: 128-30.