

Diagnóstico de tuberculosis en pacientes pediátricos. Estado actual del conocimiento

Diagnosis of Tuberculosis in Pediatric Patients. Current State of Knowledge

Luque, Graciela F.³; Melillo, Karina C.³; Lombardero, Lorena A.³; González, Norma E.⁴; Bisero, Elsa D.³

Grupo de Estudio Diagnóstico de TB

González, Claudio D.¹; Símboli, Norberto F.²; Bisero, Elsa D.³; Luque, Graciela F.³; Melillo, Karina C.³; Lombardero, Lorena A.³; González, Norma E.⁴; Amiano, Nicolás O.⁵; García, Verónica E.⁵; Duré, Roberto M.⁶; Armitano, Rita I.⁷; Fruhwald, Gladys E.⁸; Cerqueiro, María C.⁹

Recibido: 11/10/2022

Aceptado: 01/11/2023

Correspondencia

Claudio D. González. E-mail:
claudiogonzalez57@gmail.com

DIAGNÓSTICO DE TB EN PACIENTES PEDIÁTRICOS

1. Abordaje al diagnóstico de tuberculosis infantil (TBI)

Dra. Elsa Bisero

La incidencia de TB infantil (TBI) es, a menudo, subestimada debido a la dificultad de diagnosticar la enfermedad en los niños. La presentación clínica de la TB en pediatría muestra una gran variabilidad, con formas, en ocasiones, oligosintomáticas que debutan de manera larvada. Los pediatras debemos hacer un esfuerzo para conocer esta enfermedad y evitar su progresión a formas graves, lo que contribuye a su control epidemiológico.

En el 2020 la OMS estimó que por año, en todo el mundo, 1.100.000 niños menores de 15 años, enferman de TB, de ellos 226.000 pierden la vida. Representa aproximadamente el 11 % del número total de casos de TB. El 80 % de esas muertes se produce entre niños menores de 5 años de edad y el 17 %, en pacientes infectados por el VIH. Se estima que entre 25 000 y 32 000 niños menores de 15 años desarrollan tuberculosis multirresistente (MDR-TB) cada año, de ellos, solo 12.220 iniciaron tratamiento entre 2018 y 2020.^{1,2}

En la Argentina, durante el 2020, se notificaron 10 896 casos de tuberculosis, de los cuales 10 268 fueron nuevos y recaídas. El 17 % de los casos corresponde a niños, niñas y adolescentes. El 76,9 % de los casos nuevos diagnosticados fueron con localización pulmonar.³

¹Unidad Neumotisiología, Hospital General de Agudos José M. Ramos Mejía, Ciudad de Buenos Aires. Argentina.

²Servicio de Micobacterias del Instituto Nacional de Enfermedades Infecciosas Dr. Carlos G. Malbrán, INEI-ANLIS. Ciudad de Buenos Aires, Argentina.

³Servicio de Pediatría. Sección Neumonología Infantil, Hospital Nacional Prof. Dr. Alejandro Posadas. El Palomar, Provincia. de Buenos Aires. Argentina.

⁴Unidad Neumotisiología, Hospital General de Niños Pedro de Elizalde. Ciudad de Buenos Aires. Argentina.

⁵Investigadores del CONICET. Laboratorio de Inmunidad y Tuberculosis del Instituto de Química Biológica, Facultad de Ciencias Exactas y Naturales (IQUIBI-CEN), Universidad de Buenos Aires (UBA), Ciudad de Buenos Aires. Argentina.

⁶Unidad de Broncoscopia Hospital de Infecciosas Francisco J. Muñiz. Ciudad de Buenos Aires. Argentina.

⁷Laboratorio de Micobacterias. Hospital General de Agudos Parmenio Piñero. Ciudad de Buenos Aires. Argentina.

⁸Servicio de Neumonología de la Obra Social del Personal de Edificios de Renta y Horizontal (OSPERYH).

⁹Consultora de la Sección Tisiología. Hospital de Niños Dr. Ricardo Gutiérrez. Ciudad de Buenos Aires. Argentina.

La TBI se puede diagnosticar de una manera relativamente sencilla y curarse en la gran mayoría de los casos con tratamientos de bajo costo y bien tolerados. Pese a esto, sigue implicando un desafío para la salud pública.⁴

El **propósito** del capítulo es proporcionar lineamientos adecuados en la metodología diagnóstica, describir sus características (rendimientos en sensibilidad y especificidad) y formular las recomendaciones para su uso.

La **meta** es establecer un conjunto de recomendaciones para detectar casos sospechosos de TBI, con base en la mejor evidencia científica disponible, así como en el consenso de expertos en la materia.

La **misión** de este apartado se dirige a detectar a los niños con TB y la **visión** está construida en función de las necesidades de los pacientes, de los requerimientos del sistema y la calidad de vida de las personas.

El **objetivo general** de este capítulo es el de proveer herramientas actualizadas para el diagnóstico de TBI.

2. El papel de la anamnesis en el diagnóstico de TBI

Dra. Karina Melillo

La anamnesis es fundamental y debe ser minuciosa y sistemática. El primer paso para el diagnóstico es sospechar la posibilidad de TB. Ante cualquier consulta ambulatoria u hospitalaria, es perentorio recabar información personal y del entorno sobre manifestaciones de patología crónica compatibles con TB. Al realizar una detallada anamnesis, deben considerarse aspectos epidemiológicos importantes tanto para el paciente como también desde el punto de vista de la salud pública. Esta evaluación comprende diferentes aspectos.

Como **antecedentes personales**, se tienen en cuenta la vacunación BCG, la existencia de cicatriz posvacunal y de una prueba tuberculínica (PT) previa, su fecha de realización y resultado. Si recibió tratamientos antituberculosos o quimioprofilaxis previos, se debe determinar la fecha, las drogas, la duración, las intolerancias, los abandonos o las interrupciones, detectar comorbilidades, inmunodeficiencias y posibles tratamientos inmunosupresores.

En cuanto a los **antecedentes familiares**, se debe preguntar si hay estudios de foco, la historia de los casos de TB actuales o en los últimos dos

años en el entorno del paciente, la clínica presentada y las medidas terapéuticas llevadas a cabo. Es importante especificar el tiempo de exposición, si se trata de un caso bacilífero o cavitario, resistente o no a las drogas, registrar el cumplimiento del tratamiento y asegurarse del estudio completo de los contactos. Asimismo, debe mantenerse una fluida comunicación con los profesionales que controlan el caso índice.

Si el niño es el caso índice, es decir durante la anamnesis no surge ningún enfermo de TB conocido, se debe buscar el foco bacilífero entre los contactos SR, ya que puede tratarse de un paciente que aún no ha sido diagnosticado.⁵⁻⁷

En el niño, la TB se considera un evento centinela, que indica transmisión comunitaria reciente desde un adulto bacilífero.^{7,8}

Todos los niños en riesgo de tener TB deberían ser estudiados y clasificados como expuestos, infectados o enfermos. Cada estadio conlleva una actitud terapéutica distinta y existen ciertos factores como antecedentes de enfermedad actual que deben evaluarse con detenimiento.⁸

La edad en que se produce la infección y el estado inmunitario son las dos variables más importantes que determinan el paso a la enfermedad. Los bebés y los niños pequeños (especialmente los menores de 2 años) tienen una alta probabilidad de desarrollar enfermedad activa, la mayoría dentro del año de producida la primoinfección.⁹ Además, estos niños pequeños tienen mayor riesgo de desarrollar formas graves y diseminadas, a menudo, mortales. El riesgo es menor en aquellos entre los 5 y los 10 años de edad y vuelve a aumentar en la adolescencia. Debe tenerse en cuenta que la mayoría de los niños inmunocompetentes infectados por *M. tuberculosis* no enfermarán, pero los inmunodeficientes deben ser estudiados siempre en las áreas prevalentes de TB.⁸

La detección sistemática de la enfermedad tuberculosa en los niños es un desafío. Las herramientas para su diagnóstico son menos precisas en los niños que en los adultos. Los niños tienen menor rentabilidad de las pruebas microbiológicas. La confirmación bacteriológica en la población pediátrica se logra en menos de 40 % de los casos. En razón de que el método de referencia (*gold standard*) para el diagnóstico continúa siendo la detección del *M. tuberculosis* directamente en muestras biológicas o su cultivo en medios espe-

cíficos, la demora en la espera de los resultados favorece el diagnóstico y tratamientos tardíos.

3. El rol de la clínica en el diagnóstico de TBI

La **presentación clínica** de la TB es muy variable y puede ser poco expresiva (en la mayor parte de los casos), lo que conlleva demoras diagnósticas, progresión de la enfermedad y nuevos contagios.

El comienzo suele ser insidioso y crónico. El cuadro clínico difiere según la edad, el tipo de TB (primaria o extraprimaria), la extensión de la enfermedad y el estado inmunológico del paciente.

La forma más común de presentación de TB en los niños es la forma ganglio-pulmonar, y la mayor parte de estos pacientes van a presentar pocos síntomas o estar asintomáticos.⁸

Los signos y síntomas resultan de la compresión de la vía aérea y el parénquima por ganglios linfáticos aumentados, lo que es más frecuente en bebés y niños pequeños debido al menor calibre de las vías aéreas. Suelen presentar tos seca (persistente de más de dos semanas), disnea leve y sibilancias persistentes fijas y asimétricas que no responden a tratamiento broncodilatador, con taquipnea o sin esta. En los menores de 3 años, el cuadro clínico puede mimetizar infecciones virales, lo que genera dificultades diagnósticas. El descenso o mal progreso de peso junto con la fiebre (con sudoración nocturna o sin esta), se van instalando con la progresión de la enfermedad. En ellos, es importante pesquisar letargia y disminución de la actividad (disminución del juego), la tos puede estar ausente.^{10, 11} Una revisión reciente de Cochrane los autores concluyen que la combinación de uno o más de los síntomas, tendrían una sensibilidad del 89 % para detectar

TB pulmonar en niños en contacto cercano con casos de TB.¹¹ El diagnóstico de TB debe ser excluido también en niños con neumonía graves, que no mejora con el tratamiento antimicrobiano adecuado, o con derrame pleural (más frecuente en menores de 2 años e inmunosuprimidos), lo que eleva el grado de sospecha (véase la Tabla 1).^{2, 7, 8, 12-14}

Al final de la infancia y en la adolescencia (≥ 10 años de edad) se pueden presentar formas primarias como la descrita o formas extraprimarias de reinfección (endógena o exógena), similares a las que encuentran en los adultos. Es más probable que estos pacientes experimenten los síntomas clásicos de impregnación bacilar, como fiebre vespertina, anorexia, malestar general, pérdida de peso (documentado en los últimos 3-6 meses, o pérdida mayor del 10 % del peso en cualquier intervalo de tiempo, sin respuesta al tratamiento nutricional), sudores nocturnos, tos persistente de más de dos semanas de duración, seca o productiva con expectoración mucosa purulenta y o hemoptoica, dolor de pecho de tipo pleurítico y hemoptisis. Los hallazgos en el examen físico suelen ser menores que en los niños pequeños o, incluso, estar ausentes. La mayoría presentan auscultación respiratoria normal, aun cuando hay cavidades o grandes infiltrados.^{10, 13}

En las **formas extrapulmonares**, predomina la signo-sintomatología sugestiva correspondiente al órgano, aparato o sistema implicado.¹⁰

- Adenopatía no dolorosa especialmente mayor de 2 x 2 cm con fístula o sin esta. **TB ganglionar.**
- Cifosis espinal de ángulo estrecho (hinchazón angular), especialmente si es de aparición reciente (*gibbus*). **TB espinal.**
- Signos de meningitis no aguda (aparición durante más de 5 d), especialmente si no responde a

TABLA 1. Síntomas y cuadro clínico típico y atípico de TBI (modificado de *Operational handbook on tuberculosis*)

Síntomas típicos de TBI	Clínica atípica de TBI
Tos persistente	Sibilancias localizadas (sobre todo en menores de 5 años) sin respuesta al tratamiento.
Fiebre prolongada con sudoración nocturna o sin esta	Neumonía grave (más frecuente en menores de 2 años e inmunosuprimidos).
Disminución del apetito, anorexia	
Pérdida de peso o mal progreso de peso	
Fatiga, disminución del juego o la actividad	

tratamiento antibiótico o con presión intracraneal elevada. **TB meníngea.**

- Derrame pleural, especialmente matidez unilateral con dolor pleurítico en un niño que no está agudamente enfermo. **TB pleural.**
- Derrame pericárdico, ruidos cardíacos distantes o apagados o signos de insuficiencia cardíaca de nueva aparición. **TB pericárdica.**
- Abdomen distendido no agudo con ascitis o sin esta. **TB abdominal.**
- Articulaciones hinchadas no dolorosas con marcha dolorosa o anormal. **TB osteoarticular.**

Tener en cuenta el **eritema nodoso** y la **queratoconjuntivitis filicetular**, que son manifestaciones de hiperergia a las proteínas del bacilo de Koch y sugieren infección tuberculosa reciente.

Con el concepto de un **proceso continuo** entre dos extremos que van de infección por *Mycobacterium tuberculosis* (Mtb) a enfermedad por TB, se incorporaron recientemente dos estadios intermedios, descriptos como **TB incipiente**, que es la etapa siguiente a la infección llamada hasta ahora TB latente (TBL), bacilos durmientes alternan con periodos de replicación lenta e intermitente. El paciente probablemente no tiene capacidad de transmitir la enfermedad. Los métodos de diagnóstico de infección, IGRAS y la PPD son positivos. No se cuenta con métodos validados para el diagnóstico de este estadio. En esta etapa, es promisorio el desarrollo de biomarcadores capaces de detectarla y evitar su progreso a TB subclínica y **TB subclínica**, etapa en que los bacilos metabólicamente activos se están replicando y es potencialmente infecciosa. Se caracteriza por ausencia de síntomas y signos clínicos, o por presentarlos en forma leve sin percepción por parte del paciente, lo que favorece la diseminación de la enfermedad hacia la comunidad. Esto tiene implicancias muy negativas en menores de 5 años y, en especial, en los menores de 2 años, en los cuales el riesgo de enfermar y desarrollar formas graves es mayor. Las herramientas para su detección son las imágenes y pruebas microbiológicas.¹⁵

En resumen: No hay hallazgos clínicos que confirmen el diagnóstico de TBI, sin embargo, existen signos que deben elevar el grado de sospecha. Un algoritmo basado exclusivamente en signo sintomatológica es insuficiente. Basarse exclusivamente en síntomas conlleva un riesgo de un 30 % de estudiar o tratar a niños que no están enfermos por TB.^{4, 8, 10} Las guías recomiendan

complementar con estudios microbiológicos y de imágenes, lo que aumenta la posibilidad de arribar a un diagnóstico de TB.²

4. La función de los análisis clínicos

Dra. Lorena Lombardero

Los hallazgos suelen ser inespecíficos y los resultados son solo orientadores: anemia hipocrómica ferropénica moderada, eritrosedimentación (ESD) $\geq 80 \text{ mm}^3$ en la primera hora (puede superar los $100/\text{mm}^3$ en pacientes con VIH/sida), proteína C reactiva elevada ($\geq 10 \text{ mg/L}$), leucocitosis con neutrofilia y desviación a la izquierda del índice de Schilling.

Como ocurre con otros reactantes de fase aguda la proteína C reactiva, tiene buena sensibilidad; en países con alta prevalencia de TB, ronda el 90 %, pero su especificidad es baja (53 % a 75 %).¹⁵

La concentración de proteína C reactiva también está elevada en los derrames pleurales por TB, si es mayor de 50 mg/L tiene una especificidad del 95 %. La ADA es un biomarcador sensible y específico (varía entre el 88 % y el 100 %, y entre el 81 % y el 97 %, respectivamente) de la TB pleural, especialmente en regiones con prevalencia de la enfermedad media o alta y tiene una efectividad diagnóstica similar en pacientes con VIH, incluso aquellos con niveles bajos de linfocitos CD4. La isoenzima ADA2 que predomina en monocitos y macrófagos representa el 88 % del total de la actividad de la ADA en la TB pleural. La relación láctico-deshidrogenasa LDH/ADA puede discriminar entre exudado tuberculoso y derrame paraneumónico, especialmente cuando el punto de corte es más bajo.^{16, 17}

Otros marcadores eficientes de la TB pleural son la citoquina $\text{IFN-}\gamma \geq 75 \text{ pg/mL}$, la interleucina 27 (IL-27) o lisozima $>15 \text{ mg/dL}$ (cociente lisozima en líquido/lisozima en suero mayor de 1,2) podrían ser útiles en la TB pleural, pero más costosos.¹⁸

5. El papel de la prueba tuberculínica en el diagnóstico de TBI

Dra. Graciela Luque

Es el método más útil para el diagnóstico de infección tuberculosa y es de gran ayuda para el de enfermedad tanto en niños como en adolescentes. Es un método cuantitativo, de medición de la reacción de hipersensibilidad retardada a las proteínas del derivado proteico purificado –PPD– (hiperergia tuberculínica). Solo evidencia contacto previo del individuo con el bacilo.

La técnica debe ser rigurosa y realizada por personal entrenado. Se recomienda utilizar la técnica de Mantoux, con lectura 72 h después de la inyección. Se mide la reacción con la induración producida, medida en milímetros sobre el diámetro máximo, transversal al eje mayor del antebrazo. El eritema no es tenido en cuenta. La induración positiva o la aparición de vesículas o necrosis es indicativa de infección por TB. En la Tabla 2, se expresan los valores de corte utilizados en nuestro país para la interpretación de los resultados.^{3, 19}

Las investigaciones epidemiológicas han indicado que el componente genético del huésped contribuye a los fenotipos de infección y enfermedad, lo que influye tanto en la susceptibilidad como en la resistencia. Aproximadamente el 30 %-50 % de los contactos convivientes expuestos no se infectan. Varios estudios familiares han proporcionado evidencia consistente de un papel importante de la genética humana en el control de la infección por *M. tuberculosis* o la reactividad a la PPD.²⁰

Conversión o viraje tuberculínico

Se define conversión o viraje tuberculínico cuando un sujeto tuberculino negativo se convierte en tuberculino positivo o se presenta una diferencia de más de 10 mm entre una y otra lectura en un plazo inferior a 2 años. Se estima que esto representa una infección reciente.¹⁹ La negatividad de la PT en los niños no excluye el diagnóstico de infección o enfermedad tuberculosa, por lo cual debe tenerse en cuenta que no constituye un elemento diagnóstico en sí mismo, sino un criterio más que considerar presente reacción frente a la tuberculina, positiva.

Inconvenientes de la tuberculina: Algunos de los constituyentes proteicos del PPD son compartidos por micobacterias ambientales y por *M. bovis* (BCG), hecho que disminuye la especificidad de la prueba. La falta de los resultados por ausentarse en la segunda visita de lectura, empeorado por no poder repetirse inmediatamente.²¹

En la Tabla 3, se resumen las ventajas y desventajas que aporta la PT.

TABLA 2. Dinteles de positividad de la reacción de Mantoux en nuestro medio

Sin induración o induración ≤ 4 mm	– Niños con prueba negativa.
Con induración ≥ 5 mm	– Niños en contacto íntimo con el caso índice o sospechoso de TB. – Niños sospechosos de enfermedad tuberculosa clínica o radiológica – Niños con situación de inmunodepresión o infección por VIH. – Niños con conversión de prueba tuberculínica previamente negativa.
Con induración >10	– Siempre se considera positiva.

TABLA 3. Ventajas y limitaciones de la PT

VENTAJAS
<ul style="list-style-type: none"> – Bajo costo, accesible a todos los programas de atención de tuberculosis. – Técnica sencilla. – Especificidad elevada en nuestro medio.
LIMITACIONES
<p>Falsos positivos</p> <ul style="list-style-type: none"> – Efecto booster o reforzamiento. – Reacción cruzada dirigida a otras micobacterias, en especial BCG. – Aplicación, almacenamiento o lectura incorrecta (no es un falso positivo estricto, sino un error técnico). <p>Falsos negativos</p> <ul style="list-style-type: none"> – Enfermedad tuberculosa grave (anergia tuberculínica). – Infección reciente (dentro de las 6 a 8 semanas de exposición). – Coexistencia de enfermedades virales (sarampión, varicela, VIH, enfermedad Epstein Barr) o bacterianas (<i>Bordetella pertusis</i>). – Tratamiento inmunosupresor, incluso corticoides. – Depleción del complemento. – Desnutrición o deshidratación grave. – Fiebre. – Vacunación reciente (≤ 6 semanas) con vacunas a virus vivos (por ejemplo, varicela, sarampión). – Recién nacidos. – Enfermedades linfoproliferativas y otras inmunodeficiencias. – Aplicación, almacenamiento o lectura incorrecta (no es un falso positivo estricto, sino un error técnico)

Pruebas más recientes en el diagnóstico de la infección

Las nuevas pruebas para diagnosticar la infección por TB se basan en conceptos similares a la PPD e IGRA, es decir, provocar una respuesta inmune a antígenos específicos de *M. tuberculosis*, ya sea *in vivo* (tamaño de la induración de la piel) o *in vitro* (magnitud de la liberación de citoquinas). Aún está pendiente disponer de una prueba que no solo identifique correctamente a los infectados sanos, sino a aquellos que tienen un riesgo elevado de padecer la enfermedad para poder intervenir sobre ellos con un tratamiento.

En general, el rendimiento predictivo de cualquier nueva prueba para la infección por TB no debe ser inferior a la tecnología actual. Los IGRA (QFT y T-SPOT) se han convertido en pruebas de rutina para diagnosticar la presunta infección por *M. tuberculosis* en países de baja prevalencia, ya sea solas o en combinación con PPD.

Los IGRA son más específicos y requieren solamente una sola visita para la flebotomía. Sin embargo, a menudo puede ser necesaria una segunda visita para aclarar el resultado, descartar la TB activa y comenzar la prevención. Los IGRA también tienen varios inconvenientes, entre ellos la necesidad de infraestructura compleja de laboratorio y transporte de muestras, costos más altos, dentro de la variabilidad de la persona y una alta proporción de resultados indeterminados en el VIH avanzado y los niños muy pequeños. Pueden dar falsos positivos con micobacteriosis no tuberculosas, incluidas *M. marinum* y *M. kansasii*.^{21, 22}

Otras pruebas: C-Tb (Statens Serum Institut Copenhagen, Denmark) y **Diaskintest** (CJSC Generium, Russia), son reacciones cutáneas que se basan en dos antígenos específicos del *M. tuberculosis*: ESAT-6 y CFP-10. Se aplican y leen de la misma manera que la prueba tuberculínica con PPD. Utilizan una induración de 5 mm de punto de corte independientemente del estado de BCG, VIH o ambos. Los costos y sensibilidad son similares a la prueba de Mantoux. Se pueden usar para testeos poblacionales y no tienen reacción cruzada con BCG.^{23, 24}

Conclusión: En el contexto de algoritmos de diagnóstico para la TB pediátrica, la prueba tuberculínica y los IGRA constituyen herramientas que aportan especificidad, permiten identificar a

los infectados sanos y a aquellos en riesgo elevado de padecer enfermedad tuberculosa; **no** deben ser interpretadas de forma aislada.

6. La función del diagnóstico por imágenes en TBI

6.1. El rol de la radiografía y tomografía de tórax

Dra. Norma González

La radiografía (Rx) de tórax es una herramienta valiosa para el diagnóstico de TBI en pediatría, porque muchos niños presentan escasa sintomatología al inicio de la enfermedad y las lesiones pulmonares suelen ser cerradas con poca cantidad de bacilos (paucibacilares), lo que dificulta la confirmación microbiológica.

Al interpretar las imágenes del tórax es necesario reconocer las estructuras normales como el timo o los vasos pulmonares para no catalogar equivocadamente una Rx como patológica. En este sentido, una técnica radiológica inadecuada también puede confundir, ensanchando el mediastino o aumentando la trama pulmonar, en placas en espiración, rotadas o poco penetradas. También existe variabilidad de acuerdo interobservador en la detección e interpretación de las imágenes, especialmente en los casos de TB pulmonar primaria en niños pequeños.²⁵

Las adenomegalias intratorácicas, perihiliares o paratraqueales son características de la TB primaria. Para identificarlas mejor, se prefiere evaluar el frente y el perfil de la Rx de tórax; esta última proyección permite optimizar la visualización de los ganglios linfáticos del mediastino (Figura 1).

A medida que la enfermedad avanza, las lesiones ganglionares intratorácicas pueden comprimir las vías aéreas y producir atelectasias (más frecuentes en lóbulo superior y medio derecho) o hiperinsuflación.

El compromiso parenquimatoso pulmonar de la TB se manifiesta como neumonía o bronconeumonía indistinguible radiológicamente de la producida por otros gérmenes, pero la persistencia o el empeoramiento de estas imágenes a pesar de los tratamientos antibióticos adecuados inducen a sospechar TB (Figura 2).

Las cavitaciones únicas o múltiples, que se observan en el interior de opacidades de bordes difusos, generalmente ubicadas en los campos su-

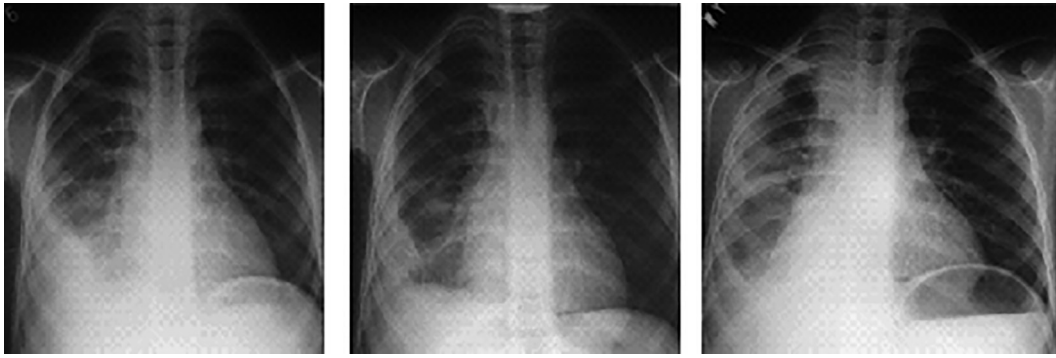


Figura 1. Evolución de niño con TB pulmonar y pleural tratada como neumonía aguda de la comunidad, se demoró dos meses en realizar el diagnóstico de TB.

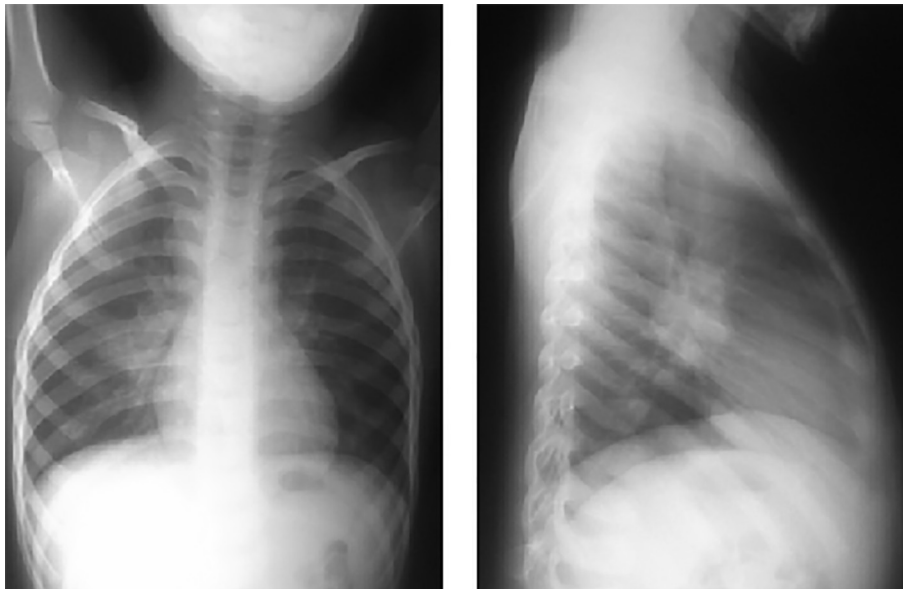


Figura 2. Radiografía de tórax frente y perfil, un caso de TBI primaria.

periores, son altamente sugestivas de TB. Suelen presentarse en niños mayores de 10 años, SR, en los que es más frecuente la confirmación bacteriológica. También pueden cavitarse lesiones pulmonares en niños pequeños con evolución tisiógena de la enfermedad.

Otro patrón radiológico que obliga a pensar en TB es el micronodulillar diseminado en ambos campos pulmonares, que caracteriza a la TB miliar^{26, 27} (Figura 3).

Muchos niños tienen antecedentes de episodios respiratorios previos o enfermedades preexistentes como asma, secuelas posinfecciosas, VIH o fibrosis quística; en estos casos se debe comparar con las Rx previas del paciente. Al comparar las imágenes, se debe pensar en los diagnósticos diferenciales de las complicaciones que estas entidades pueden

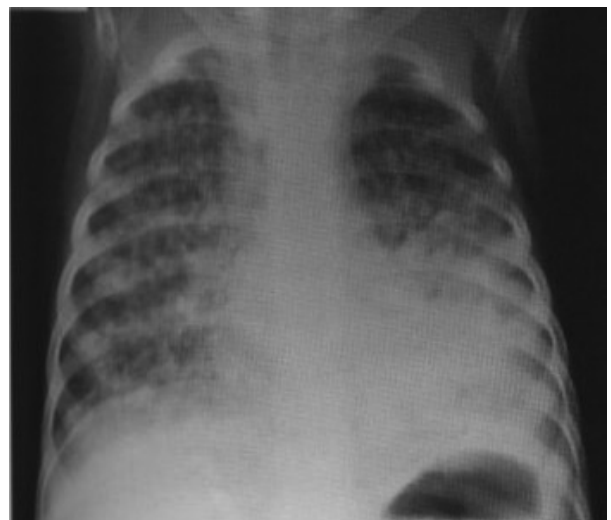

Figura 3. TB pulmonar primaria diseminación hematogena (miliar).

presentar, y se deben buscar imágenes que hagan sospechar TB.

La ecografía, realizada con técnica adecuada para pacientes pediátricos y un operador entrenado, puede ser útil para detectar adenomegalias y derrame pleural.²⁸

La tomografía de tórax aumenta la precisión diagnóstica en los casos en los que la Rx sea dudosa, especialmente para detectar adenomegalias mediastinales. Sin embargo, debe tenerse en cuenta la mayor radiación a la que se expone al paciente y la necesidad de sedación o anestesia que se necesita para obtener buenas imágenes en lactantes y niños pequeños.²⁹

Actualmente, se encuentran en fase de desarrollo y optimización para pacientes pediátricos herramientas automatizadas, digitales (asistidas por computadora) y de telelectura para simplificar la interpretación de hallazgos de imágenes.²⁸

6.2. El papel de la ecografía

Dra. Elsa Bisero

El ultrasonido es útil para identificar y caracterizar lesiones en pleura, pared torácica, diafragma y mediastino. Sus principales ventajas son las siguientes: la ausencia de radiaciones ionizantes, la capacidad de exploración en tiempo real, la posibilidad de realizar el estudio en la cabecera del paciente, la evaluación de la extensión de la enfermedad y la de realizar la toma de muestras, entre otras. Estas características son de especial utilidad en las personas más susceptibles de padecer los efectos adversos de la radiación, como los niños y las embarazadas, o en pacientes de difícil movilización, como los ingresados en unidades de cuidados intensivos.³⁰

En las enfermedades torácicas, la ecografía ha tenido un papel secundario o, prácticamente nulo. Esto se debe a que un 99 % de los ultrasonidos que se emiten por el transductor ecográfico son repelidos en la interfase entre pleura y pulmón, dado la gran diferencia de impedancia acústica entre los tejidos blandos y el aire y la gran atenuación que sufren los ultrasonidos en su propagación a través de un medio aéreo.³¹

La ecografía en niños está indicada en los siguientes casos:

Estudio de serosas

a. Estudio de la pleura. Es más precisa (sensibilidad del 100 % y especificidad del 99,7 %) que la Rx convencional para detectar derrames

pleurales, ya que puede visualizar a partir de 5 mL de líquido. El volumen del derrame pleural puede calcularse mediante diversas ecuaciones basadas en la medición del grosor lateral de la columna de líquido, la altura del fluido subpulmonar y el grosor del recubrimiento del pulmón. El método más sencillo consiste en multiplicar el grosor de la columna lateral de líquido (en mm) por un factor empírico de 90, con lo que se obtiene el volumen de derrame pleural en mililitros ($r = 0,68$). Es un procedimiento no invasivo, de bajo costo, muy empleado en TB pleural. El aspecto ecográfico de un derrame pleural depende de su naturaleza, causa y cronicidad. Permite detectar tabiques (gruesos o finos y móviles), las características del contenido (ecos internos), engrosamientos, obtener muestras histológicas de lesiones pleurales, con una tasa de éxito del 80 % y seguimiento dinámico de las lesiones. Las técnicas de drenaje pleural pueden aplicarse mediante guía ecográfica, lo que permite colocar tubos de menor calibre con una mayor precisión. La toracocentesis con guía ecográfica es por ello una técnica segura y puede realizarse en pacientes con ventilación mecánica.^{31, 32}

b. Estudio del pericardio. En el diagnóstico de derrame pericárdico, el ecocardiograma doppler color sirve, vez, para valorar las posibles complicaciones, como taponamiento cardíaco o pericarditis constrictiva.³³

c. Estudio de adenomegalias: Se define adenomegalia a la presencia de ganglios linfáticos mayores de 1 cm. de diámetro. El aumento de volumen ganglionar obedece a diversos mecanismos:

1. Estimulación antigénica repetida que lleva a hiperplasia folicular linfoide con proliferación de células intrínsecas del ganglio (linfocitos o células plasmáticas).
2. Infiltración por células externas al ganglio (histiocitos en H. Langerhans, enfermedades de depósito).
3. Infiltración de polimorfo nucleares (adenitis infecciosas).
4. Infiltración por células tumorales (en leucemias y tumores sólidos).

Por su evolución las adenomegalias pueden ser agudas (<10 d de evolución), subaguda (entre 10 y 30 d) y crónicas (>30 d de evolución). Por su ubicación, localizadas y generalizadas.

Las adenomegalias torácicas reciben la linfa del pulmón, corazón, timo y esófago. Pero en TB

pueden manifestarse por tos, sibilancias, disfagia, hemoptisis, erosión de la vía aérea, atelectasias, sintomatología neurológica y obstrucción de los grandes vasos (como la vena cava superior, con compromiso vital del paciente).

La ecografía permite, además, especificar tamaño, forma, ecogenicidad, vascularidad, contenido (sólido o líquido), ver compresiones y acceder a determinadas áreas del mediastino, en especial al compartimiento anterior y a la ventana aortopulmonar. Se la emplea en imágenes dudosas mediastinales (sobre todo en menores de 2 años), mediante abordajes supraesternal y paraesternal. Se ha demostrado que hasta el 60 % de los niños asintomáticos con TB y Rx de tórax interpretada como normal, presentan adenopatías mediastínicas, en especial subcarinales. La sensibilidad global de la ecografía para el estudio de adenopatías mediastínicas es del 62 %, y asciende hasta el 72 % si se consideran las regiones accesibles del pulmón. Guarda y colaboradores mencionan que las adenopatías están presentes en un 95 % de los niños, pero la radiografía puede no evidenciarlas.³⁴⁻³⁶

En el trabajo de Lisa C. Ruby y colaboradores, se menciona que la proporción de niños con linfadenopatía detectada por ecografía mediastínica osciló entre el 15 % y el 85 %, y los estudios que incluyeron la exploración supraesternal y paraesternal lograron proporciones de detección más altas. Tres estudios retrospectivos informaron linfadenopatía mediastínica en la ecografía para la mayoría de los casos que se presentaron con una Rx normal o no concluyente.³⁶

d. Estudio de estructuras abdominales: Permite visualizar estructuras ganglionares, en especial los grupos para aórticos, para cava y mesentéricos. En TB los ganglios linfáticos pueden ser discretos o presentarse como masas opacas en conglomerados. Es habitual que los ganglios agrandados contengan áreas centrales hipoecoicas o calcificaciones en las etapas tardías de la TB. Además, la ecografía permite poner en evidencia granulomas caseificantes sobre todo en hígado y bazo, visualizar un complejo primario ganglionar en hilio hepático (única lesión patognomónica de TB congénita). Un inconveniente es que el gas intestinal puede dificultar ver las diferentes estructuras.^{34, 37}

La ultrasonografía endoscópica (USE) puede ayudar a obtener imágenes de lesiones cercanas a la luz gastrointestinal, las cuales pueden ser

aspiradas o biopsiadas mediante aspiración con aguja fina. Se pueden tomar biopsias específicas de los ganglios linfáticos, el hígado y el páncreas. La ecografía es útil para obtener imágenes de la tuberculosis peritoneal.

6.3. Ecografía endobronquial, aspiración con aguja transbronquial (TBNA)

La ecografía endobronquial (EBUS) es una técnica mínimamente invasiva que permite el muestreo de tejido de lesiones pulmonares periféricas o masas mediastínicas/hiliares, con una alta precisión diagnóstica y una morbilidad y mortalidad significativamente menor que los enfoques alternativos. En pacientes pediátricos, la EBUS - aspiración con aguja transbronquial (TBNA) se utiliza principalmente para diagnosticar adenopatías mediastínicas. Esto ha llevado a un mayor éxito diagnóstico, con una tasa reducida de complicaciones. Debido a la escasa cooperación de los niños y las preocupaciones de sus padres, el muestreo de los ganglios linfáticos es difícil. La EBUS es un enfoque seguro y demuestra una excelente sensibilidad, especificidad y precisión, y se ha convertido en una herramienta útil para los pediatras.³⁷

Un estudio multicéntrico analizó retrospectivamente a 67 participantes pediátricos que se sometieron a aspiración con aguja transbronquial guiada por ecografía endobronquial (EBUS-TBNA) o aspiración con aguja fina guiada por ultrasonido broncoscópico transesofágico (EUS-B-FNA). A excepción de dos pacientes en los que no se detectó un ganglio linfático significativo en la EBUS, se obtuvo una muestra adecuada en 60 (92,3 %) participantes y una muestra diagnóstica en 37 (56,9 %) participantes. La sensibilidad de EBUS-TBNA / EUS-B-FNA fue del 79,1 % y el diagnóstico se modificó en 28 (41,8 %) participantes. Los autores de ese estudio consideraron que EBUS-TBNA y EUS-B-FNA son métodos de diagnóstico seguros y efectivos para la evaluación de niños con linfadenopatías mediastínicas.³⁸

Ventajas: La EBUS puede mostrar claramente la relación entre los vasos sanguíneos, los ganglios linfáticos y las lesiones que ocupan espacio en el mediastino extraganglionar.

Desventajas: Aunque EBUS tiene muchas ventajas, todavía existen algunos inconvenientes. La estructura específica de los bronquios en los niños plantea algunos obstáculos. El tamaño más pequeño de la tráquea pediátrica y su posición más

profunda limitan el uso del método. La incidencia de rotura del dispositivo es alta y el costo de reparación es alto. Su aplicación está contraindicada en pacientes con función pulmonar seriamente reducida o insuficiencia respiratoria, función cardíaca excesivamente deteriorada, hemoptisis masiva y condiciones generales debilitantes. La precisión del diagnóstico depende de muchos factores, como el tamaño de la aguja, la experiencia del operador y el sitio de los ganglios linfáticos.^{39, 40}

7. Exámenes microbiológicos / aplicabilidad clínica

Dra. Graciela Luque

Hay varios desafíos en la confirmación del diagnóstico de la TBI que se derivan de los resultados radiográficos sutiles o no específicos y de la naturaleza paucibacilar de la enfermedad. Un diagnóstico confirmatorio se basa en la detección directa del patógeno; los acercamientos alternativos incluyen la detección de la inmunorrespuesta o de histología compatible. Las pruebas directas basadas en patógenos incluyen el cultivo, las pruebas de amplificación de ácidos nucleicos (NAAT) y la baciloscopia. Hasta la fecha, no existe una prueba diagnóstica precisa para la TBI. Por lo tanto, es esencial que los médicos observen que la TB es a menudo un diagnóstico clínico, ya que una prueba negativa no descarta la enfermedad en los niños. Siempre deben estudiarse las muestras con cultivo de los niños sintomáticos y los que presenten manifestaciones en lesiones pulmonares o extrapulmonares.^{21, 41, 42}

Selección, recolección y transporte de muestras

Es imprescindible tener en cuenta tanto la capacitación del personal que toma las muestras con protocolos estandarizados como las explicaciones al paciente o su acompañante. La capacidad del operador, la calidad de la muestra obtenida y el transporte son requisitos que influyen para llegar al diagnóstico.

Las muestras deben tomarse en condiciones de aislamiento respiratorio, con protección del operador, en envases estériles y transportarse al laboratorio en cajas rígidas, impermeables, con cierre hermético. Los remitos deben ser claros y completos: datos de filiación, tipo de muestra que se envía, condiciones, diagnóstico y pruebas que se solicitan.⁴³

Se ha tratado de mejorar el rendimiento del diagnóstico microbiológico con una amplia variedad de tipos de muestras e, incluso, combinar diferentes métodos o reunir muestras en un *pool*.^{44, 45}

Recolectar una muestra respiratoria profunda para el cultivo de un niño pequeño trae desafíos adicionales. La mayoría de los niños menores de 7 años no tienen la fuerza tusiva o la coordinación oromotora para producir una muestra de esputo expectorado de buena calidad, requieren técnicas semiinvasivas como la aspiración/lavado gástrico o el esputo inducido (con aspiración nasofaríngea o sin esta). Ambos tienen un rendimiento microbiológico similar, con una sensibilidad entre el 30 % y el 50 %.^{46, 47}

Un método alternativo para obtener muestras respiratorias incluye el uso de la prueba de cuerda en la que se ingiere una cápsula de gelatina que contiene una cuerda de nailon (cuerda dulce) y, luego, se recupera para el cultivo.⁴⁸ Aunque promisorio tiene dificultades para la deglución en menores de cuatro años y se ha investigado su uso en grupos pequeños con resultados similares al esputo inducido.⁴⁹

El lavado broncoalveolar (LBA) es un procedimiento invasivo que requiere entrenamiento especializado y no es bien tolerado en niños. Tiene indicación en circunstancias específicas de sospecha con otras muestras negativas, en el diagnóstico diferencial o falta de respuesta al tratamiento. El rendimiento está supeditado al tipo de lesión que se estudie y el método de aislamiento clásico o molecular.⁵⁰

La aspiración nasofaríngea (ANF) y el hisopado oral son muestras alternativas aún potenciales. Se necesitan más pruebas antes de que pueda ser recomendado como uno de los métodos de recolección de muestras en niños.⁴⁶

Las muestras en materia fecal (*stool test*) se utilizan con *buffers* y tienen baja sensibilidad en niños (32 % a 68 %). Es usado en pacientes VIH positivos para técnicas moleculares.⁵¹

En la TB extrapulmonar, el rendimiento es variable, las muestras deben ser representativas del sitio de la infección, recolectadas asépticamente y almacenadas y transportadas rápidamente al laboratorio para minimizar la multiplicación de los órganos contaminantes. Idealmente, las muestras deben llegar al laboratorio el día de la recolección. Si el transporte al laboratorio se retrasa más de una hora, las muestras deben refrigerarse a 4 °C,

así como a su llegada al laboratorio hasta que se procesen.⁵²

El líquido cefalorraquídeo (LCR) debe procesarse de inmediato o conservarlo refrigerado por menos de 12 h. En el caso de la orina, se obtienen 2 muestras en días consecutivos o día por medio y se remite el mayor volumen posible (incluso, recolección de varias micciones). La muestra debe ser procesada inmediatamente porque el pH ácido afecta la viabilidad del bacilo. En otros líquidos (pleural, ascítico, articular) el rendimiento no es mucho mayor que las muestras respiratorias, pero mejora si se combina con biopsias u otros métodos no microbiológicos.⁵³

En la TB ganglionar periférica o en abscesos, se obtiene material por aspiración, punción con aguja fina o biopsia. No deben usarse hisopos o torundas de algodón. En las muestras de tejidos o biopsias, debe evitarse la desecación agregando agua destilada estéril.

En las formas diseminadas y en los pacientes inmunocomprometidos, se deben realizar también hemocultivos.⁵²

8. Histopatología

Dra. Karina Melillo

El diagnóstico histopatológico se realiza con mayor frecuencia en la TB extrapulmonar.⁵⁴ El rendimiento general no está bien caracterizado y depende en cierta medida de la experiencia del operador y el patólogo; la sensibilidad y la especificidad pueden verse obstaculizadas por otros procesos granulomatosos.

La biopsia y la autopsia permiten determinar la presencia de los bacilos ácido alcohol resistentes (BAAR) a través del estudio histopatológico y de estudios especiales confirmatorios, tales como la técnica de ZN.⁵⁴

La tinción de Kinyoun es similar a la de ZN, pero no utiliza el calor para favorecer la captación. Las técnicas fluorocrómicas con auramina-rodamina se basan en el mismo principio básico, pero permiten una más rápida y más cómoda visualización de las micobacterias.

Al examinar las secciones titulares teñidas con hematoxilina-eosina, (H-E), suelen encontrarse agregados granulomatosos conformados por abundantes histiocitos cargados por bacilos de aproximadamente 3 μm o granulomas de aspecto arremolinado con células gigantes multinucleadas tipo Langhans con núcleos dispuestos en la peri-

feria en forma de «C», con necrosis central, no siempre acompañadas por linfocitos reactivos (granuloma necrosante). La existencia de granulomas múltiples en diferentes estadios evolutivos, con necrosis caseificante central, sugiere el diagnóstico de TB, si bien, múltiples entidades pueden producir granulomas.⁵⁴ Las lesiones exudativas (exudados fibrinosos con invasión alveolar de neutrófilos) son más frecuentes en inmunocomprometidos y de peor pronóstico. Pueden coexistir ambas, según la evolución de la enfermedad.

La hibridación con sondas de ADN permite la rápida identificación de la especie aislada en cultivo e, incluso, a partir de bloques de parafina con tejido incluido.

Conflicto de intereses

Las autoras de este trabajo no declaran conflicto de interés alguno.

BIBLIOGRAFÍA

1. World Health Organization. Rapid communication on updated guidance on the management of tuberculosis in children and adolescents. Geneva: World Health Organization; 2021. <https://www.who.int/publications/item/9789240033450>
2. WHO consolidated guidelines on tuberculosis. Module 5: management of tuberculosis in children and adolescents. Geneva: World Health Organization; 2022. Licence: CC BY-NC-SA 3.0 IGO.
3. Boletín N.º 5 Tuberculosis y lepra en la Argentina Año V - Coordinación de tuberculosis y lepra. Dirección de respuesta al VIH, ITS, hepatitis virales y tuberculosis, Ministerio de Salud, Argentina. Marzo de 2022.
4. WHO operational handbook on tuberculosis. Module 2: screening - systematic screening for tuberculosis disease. Geneva: World Health Organization; 2021. License: CC BY-NC-SA 3.0 IGO. <https://www.who.int/publications/item/9789240022676>.
5. Gutiérrez D, Vásquez A. La tuberculosis infantil: Enfoque epidemiológico y nuevas alternativas de diagnóstico. Rev Cs Farm y Bioq (Perú) 2014;2:93-100. Disponible en: http://www.scielo.org.bo/scielo.php?script=sci_arttext&pid=S2310-02652014000100011&lng=es. ISSN 2310-0265
6. Holberg M, Zabala C, Gutiérrez S, Sisto G, Sosa M, Giachetto G. Prevalencia y características de niños con tuberculosis diagnosticados a partir de un caso índice. Uruguay 2012-2014. Arch Pediatr Urug 2016;87:S3-S10. Disponible en: http://www.scielo.edu.uy/scielo.php?script=sci_arttext&pid=S1688-12492016000500001&lng=es
7. Pérez-Vélez CM, Marais BJ. Tuberculosis in children. N Engl J Med 2012;367:348-61. <https://doi.org/10.1056/NEJMra1008049>.
8. Martínez L, Cords O, Horsburgh CR, Andrews JR. Pediatric TB Contact Studies Consortium. The risk of tuberculosis in children after close exposure: a systematic review and individual-participant meta-analysis. Lancet 2020; 395:973-84. [https://doi.org/10.1016/S0140-6736\(20\)30166-5](https://doi.org/10.1016/S0140-6736(20)30166-5).

9. Roya-Pabon CL, Pérez-Vélez CM. Tuberculosis exposure, infection and disease in children: a systematic diagnostic approach. *Pneumonia* 2016;8:23. <https://doi.org/10.1186/s41479-016-0023-9>.
10. Marais BJ, Gie RP, Hesselning AC, et al. A refined symptom-based approach to diagnose pulmonary tuberculosis in children. *Pediatrics*. 2006;118: e1350-9. <https://doi.org/10.1542/peds.2006-0519>.
11. Vonasek B, Ness T, Takwoingi, et al. Screening tests for active pulmonary tuberculosis in children. *Cochrane Database Syst Rev* 2021;6::CD013693. <https://doi.org/10.1002/14651858.CD013693.pub2>.
12. Cruz Anleu ID, Velásquez Serratos JR. Tuberculosis infantil. ¿Cómo diagnosticarla? [Childhood tuberculosis. How to diagnose it?]. *Arch Argent Pediatr*. 2012;110:144-51. <https://doi.org/10.5546/aap.2012.144>.
13. Ramos Amador JT, Berzosa Sánchez A., Callejas Caballero I., Illán Ramos M.. Tuberculosis pulmonar en Pediatría. *Pediatr Integral* 2021;15:76-90.
14. Marais BJ, Pai M. Recent advances in the diagnosis of childhood tuberculosis. *Arch Dis Child* 2007;92:446-52. <https://doi.org/10.1136/adc.2006.104976>.
15. Migliori GB, Ong C, Petrone L, D'Ambrosio L, Centis R, Gotelli D. The definition of tuberculosis infection based on the spectrum of tuberculosis disease. *Breathe* 2021;17 210079. <https://doi.org/10.1183/20734735.0079.2021>.
16. Vieira JL, Foschiera L, Ferreira ICS, Chakr VC. Performance of the quantification of adenosine deaminase and determination of the lactate dehydrogenase/adenosine deaminase ratio for the diagnosis of pleural tuberculosis in children and adolescents. *J Bras Pneumol*. 2021;47:e20200558. <https://doi.org/10.36416/1806-3756/e20200558>.
17. Zhang M, Li D, Hu ZD, Huang YL. The diagnostic utility of pleural markers for tuberculosis pleural effusion. *Ann Transl Med* 2020;8:607-18. <https://doi.org/10.21037/atm.2019.09.110>.
18. Sociedad Argentina de Pediatría. Comité Nacional de Neumología. Coordinadora: Dra. Norma González. Criterios de diagnóstico y tratamiento de la tuberculosis infantil. Consenso. *Arch Argent Pediatr* 2016;114:189. <https://doi.org/10.5546/aap.2016.189>.
19. Cobat A, Poirier C, Hoal E, et al. Tuberculin Skin Test Negativity Is Under Tight Genetic Control of Chromosomal Region 11p14-15 in Settings With Different Tuberculosis Endemicities. *J Infect Dis* 2015;211:317-21. <https://doi.org/10.1093/infdis/jiu446>
20. Lewinsohn DM, Leonard MK, Lo Bue PA, et al. Official American Thoracic Society/Infectious Diseases Society of America/Centers for Disease Control and Prevention Clinical Practice Guidelines: Diagnosis of Tuberculosis in Adults and Children. *Clin Infect Dis*. 2017;64:e1-e33. <https://doi.org/10.1093/cid/ciw694>.
21. Chiappini E, Storelli F, Tersigni C, Venturini E, Martino M, Galli L. QuantiFERON-TB Gold In-Tube test performance in a large pediatric population investigated for suspected tuberculosis infection. *Paediatr Respir Rev* 2019;32:36-47. <https://doi.org/10.1016/j.prrv.2019.03.010>.
22. Ruhwald M, Aggerbeck H, Gallardo RV, et al. Safety and efficacy of the C-Tb skin test to diagnose Mycobacterium tuberculosis infection, compared with an interferon γ release assay and the tuberculin skin test: a phase 3, double-blind, randomized, controlled trial. *Lancet Respir Med* 2017;5:259-68. [https://doi.org/10.1016/S2213-2600\(16\)30436-2](https://doi.org/10.1016/S2213-2600(16)30436-2).
23. Slogotskaya L, Bogorodskaya E, Ivanova D, Sevostyanova T. Comparative sensitivity of the test with tuberculosis recombinant allergen, containing ESAT6-CFP10 protein, and Mantoux test with 2 TU PPD-L in newly diagnosed tuberculosis children and adolescents in Moscow. *PLoS ONE* 2018. 13: e0208705. <https://doi.org/10.1371/journal.pone.0208705>
24. Starshinova A, Dovgalyk I, Malkova A et al. Recombinant tuberculosis allergen (Diaskintest®) in tuberculosis diagnostic in Russia (MetaAnalysis). *Int J Mycobacteriol* 2020; 9:335-46. https://doi.org/10.4103/ijmy.ijmy_131_20.
25. Zellweger JP, Heinzer R, Touray M, Vidondo B, Altpeter E. Intra-observer and overall agreement in the radiological assessment of tuberculosis. *Int J Tuberc Lung Dis*. 2006;10:1123-6.
26. Concepción ND, Laya BF, Andronikou S, et al.. Standardized radiographic interpretation of thoracic tuberculosis in children. *Pediatr Radiol*. 2017;47:1237-48. <https://doi.org/10.1007/s00247-017-3868-z>.
27. Jain SK, Andronikou S, Goussard P, et al. Advanced imaging tools for childhood tuberculosis: potential applications and research needs. *Lancet Infect Dis*. 2020;20: e289-e297. [https://doi.org/10.1016/S1473-3099\(20\)30177-8](https://doi.org/10.1016/S1473-3099(20)30177-8).
28. Buonsenso D, Pata D, Visconti E, et al. Chest CT Scan for the Diagnosis of Pediatric Pulmonary TB: Radiological Findings and Its Diagnostic Significance. *Front. Pediatr*. 2021; 9:583197. <https://doi.org/10.3389/fped.2021.583197>.
29. De La Quintana Gordon FB, Nacarino Alcorta B. Ecografía pulmonar básica. Parte 1. Ecografía pulmonar normal y patología de la pared torácica y la pleura. *Rev Esp Anestesiol Reanim* 2015;62: 322-36. <https://doi.org/10.1016/j.redar.2015.02.003>
30. Vollmer I, Gayete A. Ecografía torácica. *Arch Bronconeumol*. 2010;46:27-34. <https://doi.org/10.1016/j.arbres.2008.12.004>.
31. Oyonarte WM. Enfoque diagnóstico en el paciente con derrame pleural. *Rev Med Clin Condes* - 2015;26:313-24. <https://doi.org/10.1016/j.rmcl.2015.06.008>
32. Ramírez-Lapausa M., Menéndez-Saldaña A., Noguero-Asensio A. Tuberculosis extrapulmonar, una revisión. *Rev Esp Sanid Penit* 2015;17:3-11. <https://doi.org/10.4321/S1575-06202015000100002>.
33. Bilbao Sustacha JA, Peix Sambola MA, Alonso Martín DE, Díaz Lázaro J. Aplicación de la ecografía clínica pediátrica en Atención Primaria. En: AEPap (ed.). Congreso de Actualización Pediatría 2019. Madrid: Lúa Ediciones 3.0; 2019. p. 495-506.
34. Tovar Díaz M, Tang Velásquez AM, Concha Mendoza ND. Tuberculosis extrapulmonar en pediatría: un reto diagnóstico. *Rev. Medicas UIS* 2013;26:45-58. Disponible en: <https://revistas.uis.edu.co/index.php/revistamedicasuis/article/view/3582>.
35. Guarda ME, Kreft J. Tuberculosis en el niño ¿Cómo se diagnostica? *Rev Med Clin Condes* - 2017;28:104-10. <https://doi.org/10.1016/j.rmcl.2017.02.011>.
36. Ruby LC, Heuvelings CC, Grobusch MP, Andronikou S, Bé-lard S. Transthoracic mediastinal ultrasound in childhood tuberculosis: A review. *Paediatr Respir Rev*. 2022;41:40-8. <https://doi.org/10.1016/j.prrv.2020.11.002>.
37. Steinfort DP, Wurzel D, Irving LB, Ranganathan SC. Endobronchial ultrasound in pediatric pulmonology. *Pe-*

- diatr Pulmonol. 2009;44:303-8. <https://doi.org/10.1002/ppul.20991>.
38. Dhooria S, Madan K, Pattabhiraman V, et al. A multicenter study on the utility and safety of EBUS-TBNA and EUS-B-FNA in children. *Pediatr Pulmonol*. 2016;51:1031-9. <https://doi.org/10.1002/ppul.23415>.
 39. Park M, Owles H, Williams A, Williams B, Whittaker E, Kon OM. Pediatric Endobronchial Ultrasound-Transbronchial Needle Aspiration Under Conscious Sedation for Suspected Tuberculosis in London. *Pediatr Infect Dis J*. 2020;39:e329-31. <https://doi.org/10.1097/INF.0000000000002819>
 40. Gulla KM, Gunathilaka G, Jat KR et al. Utility and safety of endobronchial ultrasound-guided transbronchial needle aspiration and endoscopic ultrasound with an echobronchoscope-guided fine needle aspiration in children with mediastinal pathology. *Pediatr Pulmonol*. 2019;54:881-5. <https://doi.org/10.1002/ppul.24313>.
 41. Cuevas LE, Petrucci R, Swaminathan S. Tuberculosis diagnostics for children in high-burden countries: what is available and what is needed. *Paediatr Int Child Health*. 2012;32(Suppl 2):S30-7. <https://doi.org/10.1179/2046904712Z.000000000076>.
 42. Ministerio de Salud. Gobierno de El Salvador. Guía clínica para la atención pediátrica de la tuberculosis y la coinfección TB-VIH. San Salvador, El Salvador 2021. <http://asp.salud.gob.sv/regulacion/default.asp>
 43. Starke J, Cruz AI. Diagnosing Childhood Tuberculosis: A Small Step Forward. *JAMA Pediatrics* 2021;175: e206078. <https://doi.org/10.1001/jamapediatrics.2020.6078>
 44. Datta S, Shah L, Gilman RH, Evans CA. Comparison of sputum collection methods for tuberculosis diagnosis: a systematic review and pairwise and network meta-analysis. *Lancet Glob Health* 2017;5:e760-71. [https://doi.org/10.1016/S2214-109X\(17\)30201-2](https://doi.org/10.1016/S2214-109X(17)30201-2).
 45. Ios V, Cordel H, Bonnet M. Alternative sputum collection methods for diagnosis of childhood intrathoracic tuberculosis: a systematic literature review. *Arch Dis Child* 2019;104:629-35. <https://doi.org/10.1136/archdischild-2018-315453>.
 46. Ruiz Jiménez M, Guillén Martín S, Prieto Tato LM, et al. Induced sputum versus gastric lavage for the diagnosis of pulmonary tuberculosis in children. *BMC Infect Dis*. 2013; 13:222-8. <https://doi.org/10.1186/1471-2334-13-222>.
 47. Tafur KT, Coit J, Leon SR, et al. Feasibility of the string test for tuberculosis diagnosis in children between 4 and 14 years old. *BMC Infect Dis*. 2018;18:574-81. <https://doi.org/10.1186/s12879-018-3483-0>.
 48. Imperiale BR, Nieves C, Mancino B, et al. String test: A new tool for tuberculosis diagnosis and drug-resistance detection in children. *Int J Mycobacteriol*. 2018;7:162-6. https://doi.org/10.4103/ijmy.ijmy_54_18.
 49. Goussard P, Retief F, Burke J, Malherbe A, Janson J. The role of bronchoscopy in the diagnosis and management of pediatric pulmonary tuberculosis. *Ther Adv Infectious Dis* 2021;8:1-19. <https://doi.org/10.1177/204993612111037168>
 50. Mesman AW, Rodríguez C, Ager E, Coit J, Trevisi L, Franke MF. Diagnostic accuracy of molecular detection of Mycobacterium tuberculosis in pediatric stool samples: A systematic review and meta-analysis. *Tuberculosis (Edinb)*. 2019;119:101878. <https://doi.org/10.1016/j.tube.2019.101878>
 51. Dunn JJ, Starke JR, Revell PA. Laboratory diagnosis of Mycobacterium tuberculosis infection and disease in children. *J Clin Microbiol* 2016; 54:1434-41. <https://doi.org/10.1128/JCM.03043-15>. [10.1016/j.jctube.2020.100164](https://doi.org/10.1016/j.jctube.2020.100164)
 52. Foppiano Palacios C, Saleeb PG. Challenges in the diagnosis of tuberculous meningitis. *J Clin Tuberc Other Mycobact Dis* 2020;20:100164. <https://doi.org/10.1016/j.jctube.2020.100164>.
 53. Bagdia M, Bijwe S, Hirani N, Joshi A, Chowdhary A, Agrawal M, Bagdia A. Lab Diagnosis of Extra Pulmonary Tuberculosis: Comparison of Histopathology, Cytology, ZeihlNeelsen stain and Light Emission Diode Microscopy with Culture and Nucleic Acid Amplification Tests. *Int J Cur Res Rev* 2018; 10:15-9. <https://doi.org/10.7324/IJCRR.2018.10803>.
 54. Shah KK, Pritt BS, Alexander MP. Histopathologic review of granulomatous inflammation. *J Clin Tuberculosis Other Mycobacterial Dis* 2017; 7:1-12. <https://doi.org/10.1016/j.jctube.2017.02.001>