

¿Cuánto tiempo debe permanecer un *stent* traqueal implantado? Curación de la estenosis luego de 10,16 y 22 años de implante

How Long Should a Tracheal Stent Remain Implanted? Healing of Stenosis 10, 16, and 22 Years After Implantation

Isidoro, Ricardo¹, Debais, Marcelo², Vilas, Gerardo³

Recibido: 02/04/2023

Aceptado: 02/08/2023

Correspondencia

Ricardo Isidoro
E-mail: ricardoisidorodie-
guez@gmail.com

RESUMEN

Tres *stents* traqueales fueron removidos luego de 10, 16 y 22 años, a lo que le siguió la correspondiente curación de la estenosis traqueal.

Se reportan dos nuevos casos de estenosis traqueal benigna, tratados con prótesis de silicona, que se presentaron a control luego de muy largas ausencias: 16 años en uno y 22 en otro. Se suman a un caso anteriormente publicado y curado luego de 10 años de permanencia del *stent*, que también presentó una amplia y estable luz traqueal luego la remoción. Se describen los hallazgos endoscópicos, y se incluyen reflexiones sobre la curación de la estenosis observada en todos ellos y su probable relación con el largo tiempo de permanencia de las prótesis. Se investigan las propiedades físicas de los *stents*, luego de tan prolongado lapso de implante y se las compara con un dispositivo nuevo. Se emite una propuesta que podría conducir a la curación de las estenosis traqueales con tratamiento endoscópico y *stent* por tiempo prolongado.

Palabras clave: Estenosis traqueal; Stent traqueal; Prótesis traqueal; Tiempo de permanencia de un stent traqueal; Curación de la estenosis traqueal benigna

ABSTRACT

Three tracheal stents were removed after 10, 16, and 22 years, followed by healing of tracheal stenosis.

Two new cases of benign tracheal stenosis are reported, treated with silicone prostheses, which presented for follow-up after very long absences: 16 years in one case and 22 years in the other. They add to a previously published case that was healed 10 years after the stent was implanted, which also had a wide and stable tracheal lumen after removal. The endoscopic findings are described, and reflections are included on the healing of the observed stenosis in all cases and its probable relationship with the prolonged indwelling of the prostheses. The physical properties of the stents are investigated after such a long period since implantation, and they are compared with a new device. A proposal is put forward that could lead to the healing of tracheal stenosis with endoscopic treatment and prolonged indwelling of the stent.

Key words: Tracheal stenosis; Tracheal stent; Tracheal prosthesis; Indwelling time of tracheal stent; Healing of benign tracheal stenosis

¹ Especialista en neumología. Jefe del Servicio de Broncoscopia del Hospital E. Tornú. Buenos Aires

² Especialista en neumología. Médico broncoscopista del Hospital Tornú.

³ Especialista en neumología. Médico broncoscopista del Hospital Tornú

INTRODUCCIÓN

Esta publicación puede considerarse continuación de una anterior,¹ publicada en 2016 por el mismo autor y titulada Prótesis traqueal. Implante prolongado: 10 años.

En ella se ofrece una “definición de la estenosis traqueal”, y otra de “curación de la estenosis” y, finalmente, en una tabla se ordenan criterios clínicos, síntomas y sus relaciones con la dimensión anatómica de la luz traqueal luego del tratamiento endoscópico y también con el plazo de aparición o ausencia de recidiva.²

Todo ello permite al médico disponer de una guía para conocer y determinar la curación de la estenosis o el fracaso del tratamiento.

También se explican las circunstancias en que puede establecerse la curación, a pesar de que la luz traqueal no haya recuperado su diámetro original.

Criterio de curación¹

Siendo la estenosis traqueal una “reducción sintomática de la vía aérea”, el criterio de curación aplicado requiere al menos la reversión de los aspectos que su definición anuncia. Por tanto, la curación exige la desaparición de los síntomas que dicha obstrucción ocasiona como también la recuperación de la luz.

Nuevamente, estos dos conceptos de apariencia fijos: síntoma y luz de la vía aérea, resultan muy variables y serán considerados por separado. Así, los síntomas ausentes en reposo pueden aparecer con la actividad física. A la vez, no es necesaria la recuperación total de la luz traqueal, determinada por sus diámetros o sección útil, para que el síntoma estridor desaparezca, aun en ejercicio (Tabla 1).

Con un diámetro en la luz traqueal de 8 mm o más, no habrá estridor en reposo, cuando la estenosis es simple y su longitud no excede los 20 mm.

Tras el análisis de todos los componentes que delimitan el cuadro de estenosis sintomática de la vía aérea, se han considerado curados a aquellos pacientes que, a los dos meses de finalizado su tratamiento, se mantienen asintomáticos, con una luz traqueal fija y suficiente para el desempeño de sus actividades. Esto es posible cuando, en términos anatómicos, la luz traqueal es igual o mayor al 50 % de la que posee la tráquea sana del mismo paciente.

Llamaremos “completa” a esta curación, aunque es anatómicamente parcial.

Las consideraciones que siguen, completarán las anteriores: el criterio de curación debe contemplar e incluir a los casos asintomáticos, con luz traqueal fija o estable, pero que no resulta suficiente para todas las actividades que el paciente realiza. De modo que le permite efectuar sus quehaceres cotidianos con limitaciones.

Llamaremos “incompleta” a esta curación anatómicamente parcial.

Siendo que el caso descrito en la publicación anterior resultó curado y sin complicaciones, al extraerse el stent de silicona luego de 10 años, surge la tentación de sustentar así un razonamiento según el cual más tiempo de permanencia del stent puede corresponderse con mayor probabilidad de estabilización de la pared traqueal y curación. Se observa que, en otras situaciones clínicas, este proceso se cumple naturalmente,¹ a la vista de que en otras especialidades los tratamientos que incluyen tutores o stents por tiempos prolongados aumentan la probabilidad de éxito y estos se implantan para no ser nunca retirados.

TABLA 1. Curación en la estenosis traqueal

Definición: “Es la reversión de los síntomas, con recuperación estable de la luz y suficiente para realizar las actividades habituales del paciente”

Sin síntomas en reposo ni en ejercicio	Luz estable a los 2 meses. Cercana al 100 %	Reversión anatómica: Total	Curación completa
Sin síntomas en reposo ni en ejercicio	Luz estable a los 2 meses. Igual o mayor de 50%	Reversión anatómica: Parcial	Curación completa
Con síntomas en ejercicio que NO limitan sus actividades	Luz estable a los 2 meses. Igual o mayor de 50%	Reversión anatómica: Parcial	Curación incompleta
Con síntomas en ejercicio que LIMITA sus actividades	Luz estable a los 2 meses. Igual o menor de 50%	Reversión anatómica: Parcial	Sin curación
Con síntomas en reposo	Luz estable a los 2 meses. Igual o menor de 50%	Reversión anatómica: Parcial	Sin curación

Al caso descrito con 10 años de permanencia del stent, se agregan otros dos, que también se mantuvieron sin control médico durante 16 y 22 años.

De modo que puede plantearse su descripción de la siguiente manera:

Caso 0: Características de un stent nuevo y sin uso.

Caso 1: Stent que permanece 10 años en tráquea.

Caso 2: Stent traqueal con 16 años de permanencia.

Caso 3: Stent traqueal con 22 años de permanencia.

Tipo de estudio

Estudio observacional / in vitro / in vivo.

MATERIAL Y MÉTODOS

Un stent nuevo, de silicona. Otro idéntico, implantado y removido a los 10 años de uso biológico. Uno implantado durante 16 años y otro durante 22. Todos elaborados con idéntico proceso y misma materia prima: silicona para uso en pacientes humanos.

El estudio se basó en lo siguiente:

- Comparación de la dureza y la elasticidad de los stents extraídos de los pacientes con respecto a los valores correspondientes de un stent nuevo.
- Análisis de los resultados del tratamiento de la estenosis traqueal benigna en los tres pacientes.

Caso clínico cero

Representado por el stent control. Nuevo, sin uso. Elaborado con silicona para uso en medicina.

Características del stent nuevo

Aspecto: Translúcido (Imagen A).

*Dureza en escala Shore A^{**}: 78.

*Alargamiento a la rotura (Mpa^{***}): 5,3.

Presencia de secreciones o incrustaciones: No aplica.

Granulomas proximales o distales: No aplica.

*Determinaciones efectuadas en el Instituto Nacional de Tecnología Industrial. Argentina.

** Medida de dureza elástica. Preferida para los cauchos. Mide la altura del rebote o la penetración de un cono piramidal.

***Es la máxima tensión antes de la rotura por sección transversal. Medida en Newton/m² × 106 (mega Pascal).

Caso 1

Paciente de sexo femenino de 60 años de edad, con estridor debido a estenosis traqueal central a 3 cm de las cuerdas vocales. Se efectuó tratamiento con resección de la estenosis por vía endoscópica, seguida del implante de un stent de silicona, modelo estenosis traqueal con 14 mm de diámetro

en los extremos y 12 mm en la zona central y una longitud de 40 mm.

No hubo complicaciones inmediatas.

Se pierde contacto con la paciente, que, diez años más tarde, concurre espontáneamente y asintomática al centro endoscópico.

Se efectúa una endoscopia respiratoria flexible y se observa el stent en adecuada posición y permeable. Sin incrustaciones ni secreciones (Figura 2).

El stent fue removido y enviado al Instituto Nacional de Tecnología Industrial para efectuar pruebas físicas (Figura 3).




Figura 1. Stent nuevo.

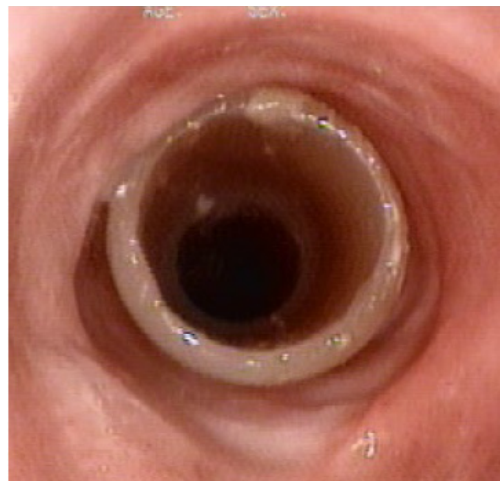


Figura 2. Stent traqueal en posición central, con extremo flotante y sin contacto con la pared traqueal, luego de 10 años de su implante.



Figura 3. Aspecto del *stent* extraído a los 10 años.

Características del *stent* removido a los 10 años:

Aspecto: Ocre-translúcido.

Dureza en escala Shore: Se redujo de 78 a 71 unidades Shore A.

Alargamiento a la rotura: Se redujo 0,3 Mpa (promedio de tres mediciones).

Presencia de secreciones o NO.
incrustaciones

Granulomas proximales o NO.
distales

Luego de la extracción de la prótesis, la tráquea mantuvo un diámetro amplio y semejante al del *stent* removido, sin deformaciones ni malacia local. Se realizaron controles endoscópicos cada diez días y mostraron una ligera, lenta y progresiva reducción del diámetro de la luz en el área de la estenosis. Este fenómeno retráctil se detiene y la luz se estabiliza a la sexta semana de extraída la prótesis, con un diámetro superior al 50% del que corresponde a la tráquea sana (Figura 4).

Con una luz de diámetro mayor del 50% de la original, a los dos meses, se consideró curada.¹

Caso 2

Paciente de sexo masculino de 66 años de edad, que fue asistido hace 16 años por estridor debido a estenosis traqueal benigna posintubación. Se efectuó tratamiento endoscópico con resección y dilatación más el implante de un *stent* de silicona, en todo idéntico al modelo del caso anterior: 14 mm de diámetro en los extremos y 12 mm en la zona central, con una longitud de 40 mm.

Dieciséis años después, el paciente solicita una cita para su control, manifestando dificultad respiratoria durante el esfuerzo.

Una endoscopia demostró suboclusión de la luz distal al *stent* por tejido con el aspecto macroscópico de los granulomas. (Figura 5)

Se practicó una broncoscopia rígida y se removió la prótesis. (Figura 6)

El dispositivo extraído fue enviado al Instituto Nacional de Tecnología para realizar pruebas físicas.

A las 8 semanas, la luz traqueal era amplia y superior al 50%. (Figura 7) El paciente se encontraba asintomático.

Con amplia luz, de diámetro semejante al de su tráquea normal, y estable a los dos meses se considera curado.¹

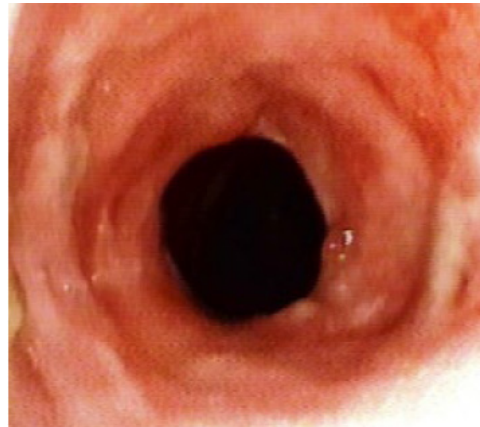

Figura 4. Diámetro traqueal a las 6 semanas de la remoción.

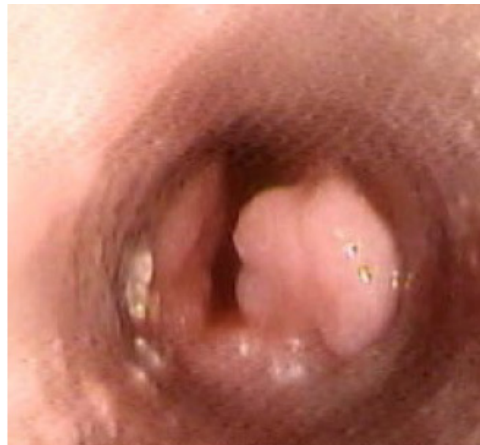

Figura 5. Vista desde el interior de la prótesis traqueal: voluminosos granulomas en contacto con el extremo distal subocluen la luz.



Figura 6. Aspecto del *stent* traqueal extraído tras 16 años de su implante.

Características del *stent* removido a los 16 años

Aspecto: Opaco. Color ocre.

Dureza en escala Shore: 70 (8 unidades menor que en el *stent* nuevo).

Alargamiento a la rotura: 4,5 Mpa (0,8 Mpa menor que en el *stent* nuevo).

Presencia de secreciones o NO.

incrustaciones:

Granulomas distales: SÍ.

Nota: Estas desviaciones de los parámetros físicos con referencia al de un *stent* nuevo no se consideran significativas.

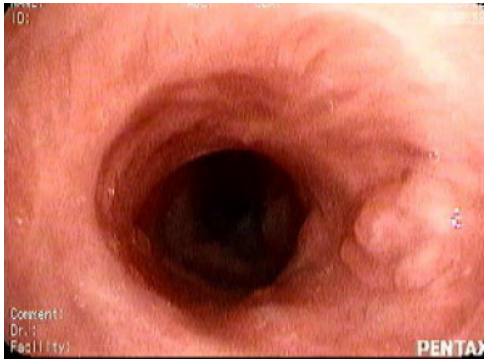

Figura 7. Aspecto de la luz traqueal a los 2 meses de curación.

Caso 3

Varón de 45 años que padeció estenosis traqueal benigna posintubación de localización muy próxima a las cuerdas vocales. Tras su ingreso por episodio de dificultad ventilatoria obstructiva se procedió a la recuperación endoscópica de la luz traqueal e implante de un stent de silicona de diseño recto clásico, de 16,25 mm de diámetro externo y 40 mm de longitud, seguido de estabilización inmediata de la función ventilatoria.

Todo ello sucedido hace 22 años.

El paciente no concurre a los controles hasta que, obligado por la aparición de síntomas tardíos, consistentes en respiración ruidosa y aislados episodios de expectoración hemoptoica se presenta al servicio hospitalario 22 años después.

La exploración endoscópica demostró la presencia de un stent de oscuro aspecto a 2 cm de cuerdas, con secreciones en su interior en cantidad insuficiente para dificultar el flujo aéreo, particularmente en un stent de tan amplio calibre. Sin embargo, la luz traqueal se hallaba muy reducida al final de la prótesis, con aspecto de hendidura lineal, debido a la presencia de dos voluminosos granulomas por contacto, de posición lateral, con base en horas 9 y 3 (Figura 8).

Una broncoscopia rígida fue efectuada y la endoprótesis removida (Imagen I).

Dos semanas después el paciente respiraba normalmente y el aspecto de la tráquea era muy satisfactorio.

Con idéntico criterio, 1 luego de dos meses con luz mayor al 50% de la original, se lo considera curado (Figura 10).

Características del stent removido a los 22 años

Aspecto:	Opaco. Marrón oscuro.
Dureza en escala Shore A:	N/A*.
Alargamiento a la rotura:	N/A*.
Presencia de secreciones o incrustaciones:	NO.
Granulomas distales:	SÍ.

*Dispositivo extraviado en laboratorio.

DISCUSIÓN

Las siguientes consideraciones sobre el asunto que se examina, aunque no resultan definitivas ni determinantes, ordenaran los conocimientos sobre el tema que se trata.

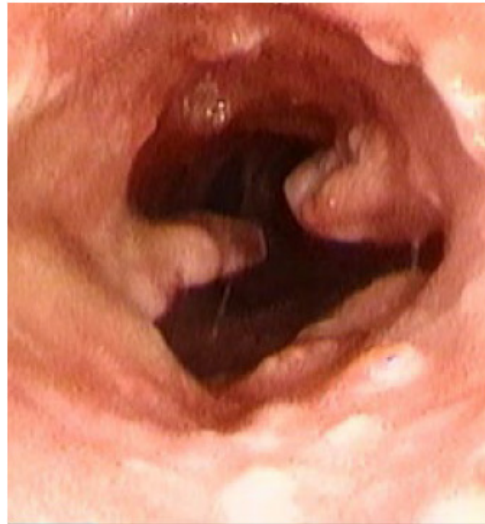

Figura 8. Granulomas laterales y luz traqueal luego de la extracción.

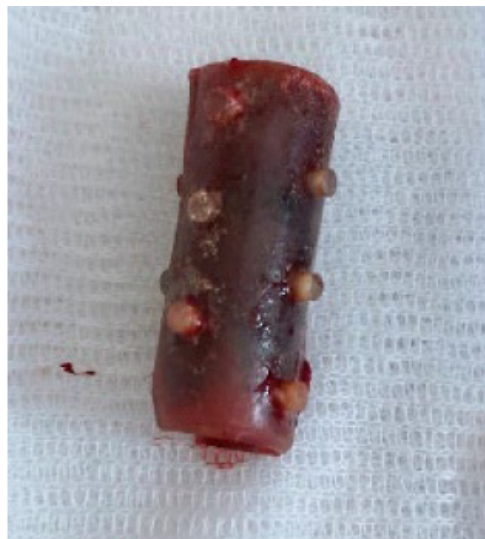

Figura 9. Stent traqueal extraído a los 22 años de su implante.

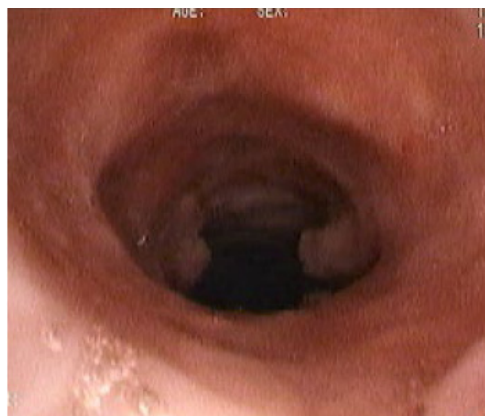

Figura 10. Luz traqueal a los dos meses de la extracción.

TABLA 2. Relación entre años de permanencia, luz final y resultados

	Caso 1	Caso 2	Caso 3
Permanencia del <i>stent</i> (años)	10	16	22
Luz traqueal a 2 meses de la remoción	Mayor 50%	Mayor 50%	Mayor 50%
Resultado:	Curado	Curado	Curado

En todos los casos, los stents fueron retirados. Los motivos deben hallarse en la falta de conocimiento sobre el período necesario o, al menos, el preferido para que el implante produzca curación, así como en la poca existencia de estudios que aclaren las dudas a este respecto. Los períodos de 10, 16 y 22 años resultaron, al menos empíricamente, muy extensos. Y la indicación de su remoción, inicialmente intuitiva, descanso luego en la aceptable razonabilidad de extraer un producto luego de tan atrevida permanencia.

Acerca de la viabilidad mecánica del dispositivo no se agregarán aclaraciones pues, como ya se lo ha mencionado, estas son escasas o inexistentes, y el presente estudio ambiciona aportar adicionalmente, conocimientos detallados sobre este punto, los que podrán encontrarse en el Anexo I al final del texto.

Puede sospecharse la inexistencia de complicaciones luego del implante en todos los casos, o bien, que estas fuesen de curso silencioso, dado que solo así los pacientes pudieron evitar el control clínico.

Por otra parte, la experiencia sugiere fuertemente que, si estas complicaciones no aparecen en los primeros 6 meses, no lo harán.¹ Aunque contrariamente, Verma y cols. creyeron y publicaron que los stents no eran bien tolerados en plazos largos.⁵

Para abandonar la poco atractiva cuestión acerca de cuánto tiempo «puede» un stent de silicona cumplir su función de sostén en la vía aérea, parece admisible que los plazos muy prolongados, y que superan en mucho el tiempo de uso estimado por los fabricantes, no resultan ser un problema, ya que se ha visto que la dureza de la silicona y su elasticidad cambia muy poco luego de los 10 años in vitro y en el paciente.¹

Otros fundamentos pueden hallarse en las excepcionales experiencias como las que aquí se presentan, en donde no hubo defectos en la función de sostén de la prótesis luego de tantos años. Los estudios físicos y dinámicos de los materiales que componen los stents son escasos o inexistentes.¹ Puede atenderse otras razones que, aunque de naturaleza empírica, resultan muy tranquiliza-

doras, como son la ausencia de inconvenientes en casos tratados, referidos o publicados, debidos a algún defecto en el stent implantado durante largos períodos.

Finalmente, desde el punto de vista técnico, el estudio presentado en el Anexo I demuestran que el stent mantiene su función principal durante prolongados períodos de implantación.

Ahora bien, intercambiando solo el verbo: cuánto tiempo “debe” un stent permanecer implantado para lograr la curación de la estenosis, constituye una incómoda pregunta. La misma que siempre los alumnos hacen y por la que reciben respuestas poco convincentes, aún luego de más de tres décadas de experiencia con el uso de prótesis en la vía aérea.

La revisión de publicaciones revela que inicialmente las prótesis permanecían instaladas durante plazos cortos, de 6 a 18 meses,²⁻⁴ como recomendará F. Dumón en los comienzos, aunque más tarde consideró que las recurrencias probablemente fueran menores en pacientes que tenían stents por más tiempo.⁶ Publicaciones o recomendaciones sobre el tiempo de permanencia de un stent son muy difíciles de hallar.

Muy largas permanencias de stents se producen ocasionalmente y han sido reportadas.^{5,6}

Nuestra tendencia parecía inclinada a mantener los stent por períodos más prolongados,⁷ en la convicción intuitiva de que el transcurso del tiempo puede contribuir a la producción de una cicatrización firme de la pared traqueal, tal como análogamente sucede en afecciones de otros órganos.

Reunir información de vigor estadístico sobre los resultados de los tratamientos endoscópicos de la estenosis benigna puede ser también dificultoso por su limitada existencia.⁷

Así, en nuestra serie de 198 casos, los stents se mantuvieron implantados entre 12 y 36 meses, con un promedio de 28,6. La curación alcanzada, combinando los métodos, de resección endoscópica térmica, mecánica, con dilatación o sin esta, fue del 42%. Ello equivale a admitir entonces que, para el 42% de aquellos pacientes, el tratamiento ha sido muy bueno; y, para el resto, muy malo.

Ahora bien, estos resultados muestran que casi uno de cada dos pacientes presentará una recidiva y volverá al punto de partida de su enfermedad traqueal para recomenzar el largo camino de decisiones y terapias, con un desaliento difícil de disimular.

CONCLUSIÓN Y RESULTADOS

La permanencia ocasional de tres stents en la tráquea durante 10, 16 y 22 años, fue seguido de curación en todos los casos tras su remoción.

Ello no puede producir ninguna conclusión, sin embargo, se percibe cierto asombro debido a que los tres pacientes hayan curado de inmediato, junto con la pena inevitable de que el número de casos no fuese mayor.

Esta llamativa circunstancia invita a preguntarse y descubrir si, a través de un ensayo de fuerza estadística, la curación de la estenosis por cicatrización de la tráquea en torno a la prótesis, está necesariamente vinculada al largo tiempo de permanencia del stent, y si se requieren entonces lapsos mucho más prolongados que los hasta ahora son practicados.

Inversamente, los períodos de implante medianos o cortos, podrían ser la causa de los pobres resultados obtenidos.

Debe quedar muy claro que solo los pacientes que no presentan complicaciones inmediatas o durante el primer año del implante del stent, como la formación de incrustaciones por placas bacterianas,⁷ secreciones excesivas, desarrollo de granulomas u otras, serían los únicos candidatos a formar parte de un estudio en el que los stents permanezcan mucho tiempo. La experiencia ha demostrado que aquellos pacientes que no presentan estas complicaciones en el primer año, no suelen hacerlo después.¹

Finalmente, dado que los plazos cortos fueron insuficientes, y los de 28 meses en promedio solo curaron al 42%, es ineludible postular una más larga permanencia de los stents en las estenosis benignas.

Estas consideraciones conducen a la inevitable pregunta: ¿que tan larga será la permanencia?

Antes de proponer con ligereza el ruidoso plazo de 10 años, es posible, para una mejor adaptación al cambio, someter el asunto a reflexiones que disminuyan su resistencia.

Puede comenzarse admitiendo, en primer término, que los plazos de permanencia hasta ahora

establecidos o mejor dicho practicados son insuficientes. En segundo lugar, que los suficientes se desconocen y que lo poco que se conoce (tres casos con 10, 16 y 22 años) es, desde el punto estadístico y casi desde cualquier otro, inválido o apenas atendible.

Aun así, debido a la necesidad de mejorar los resultados de un tratamiento que se practica desde hace casi tres décadas persiste, podría proponerse el plazo inicial de 10 años, por corresponder al caso que hemos presentado con menor permanencia y mejor resultado.

De este modo, un estudio que nos permitiera conocer porcentajes de curación a los diez años, habilitaría en uno siguiente, a examinar una nueva serie, con un plazo más corto, y repitiendo así el ensayo hasta que la aparición de un aumento de recidivas permita establecer el mejor período en años para la permanencia del stent; es decir, el lapso más corto que más curaciones produce y que se encuentra, sobre la base de la información expuesta sobre el tema, entre 28 meses y 10 años.

Conflicto de intereses

Los costos de exámenes físicos/dinámicos de los stents fueron afrontados por Stening SRL. Las prótesis utilizadas en los pacientes, extraídas y analizadas fueron elaboradas por Stening SRL., Argentina. El autor Ricardo Isidoro es socio y director general de Stening SRL.

BIBLIOGRAFÍA

1. Isidoro R. Prótesis traqueal implante prolongado: 10 años. *Rev Am Med Resp.* 2016;16:250-7.
2. Bolliger CT, Mathuer PN, Beamis JF, et al. ERS/ATS statement on interventional pulmonology. *Eur Respir J* 2002;19:356-73. <https://doi.org/10.1183/09031936.02.00204602>
3. Dumón JF, Cavaliere S, Diaz-Jiménez JP, et al. Seven-year experience with the Dumón prosthesis. *J Bronchol.* 1996;3:6-10. <https://doi.org/10.1097/00128594-199601000-00003>
4. Ernst A, Silvestri GA, Johnstone D; American College of Chest Physicians. Interventional pulmonary procedures: Guidelines from the American College of Chest Physicians. *Chest.* 2003;123:1693-717. <https://doi.org/10.1378/chest.123.5.1693>
5. Verma A, Um SW, Koh WJ, et al. Long-term tolerance of airway silicone stent in patients with post-tuberculosis tracheobronchial stenosis. *ASAIO J.* 2012;58:530-4. <https://doi.org/10.1097/MAT.0b013e318263c76f>
6. Saito Y. Long-term Wear and Tear of a Silicone Stent. *J Bronchol.* 2008;15:290-1. <https://doi.org/10.1097/LBR.0b013e318187a2a6>
7. Debais M, Boccia CM, Isidoro R, et al. Repermeabilización de la vía aérea con prótesis traqueobronquiales: 300 casos. *Rev Am Med Resp.* 2012;2:38-43.

ANEXO I

DETERMINACIÓN DE LA VIDA ÚTIL DE IMPLANTES DE LA FAMILIA DE STENTS TRAQUEOBRONQUIALES

Ingeniero Jorge Gallo

1. Introducción teórica

Para la determinación de la vida útil de la familia de estos implantes utilizamos el modelo matemático de la distribución exponencial que es el que más se ajusta para analizar la durabilidad de implantes que se deduce de la expresión general de la distribución de Weibull, cuya expresión matemática es la siguiente:

$$R(t) = e^{-\left(\frac{t}{\theta}\right)^b} \quad (1)$$

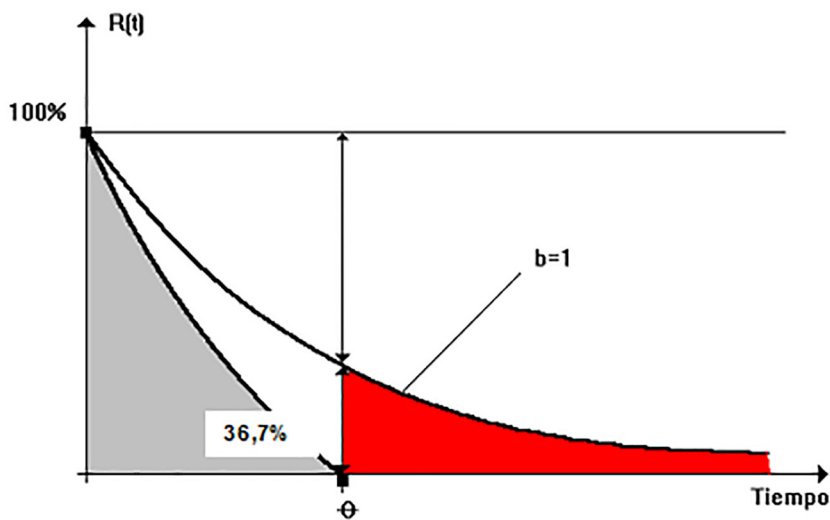
En donde:

- **R(t):** Es la probabilidad en un instante dado, que un dispositivo médico siga con potencialidad para cumplir con uso pretendido (intended use) se lo denomina abreviadamente como confiabilidad (**Reliability**), es una variable decreciente con tiempo transcurrido (t) por el efecto del factor negativo en el exponente de la expresión (1).
- **θ:** Es un estadístico que se denomina “vida característica”, cuyo significado se analiza más adelante en este informe.
- **e:** Es la base de los logaritmos naturales.
- **b:** Es otro estadístico de la distribución que para distribución de Weibull que para la distribución exponencial es uno

La expresión (1) queda entonces para $b = 1$ de la siguiente forma:

$$R(t) = e^{-\frac{t}{\theta}}$$

Que es la que hemos utilizamos en nuestro trabajo y que admite la siguiente representación gráfica:



Analizando este gráfico vemos que matemáticamente la vida característica « θ » es el tiempo que debe transcurrir para que la probabilidad de no falla (confiabilidad) se reduzca al 37 % (redondeando); esta es su definición matemática.

En nuestro trabajo, adoptamos la distribución que define el área gris del gráfico anterior, despreciando, de este modo, el carácter asintótico del modelo matemático original, pero esta simplificación de carácter conservador permite establecer la segunda definición de carácter más práctica de “ θ ”, que es la que utilizamos en este trabajo y consideramos **como el fin de vida útil del dispositivo**, también conocida como “durabilidad predecible del *stent*”.

Para estas distribuciones, se trabaja con los datos que se obtienen de los implantes que fallan después de implantados, como en nuestra muestra no hay implantes fallados debemos utilizar un método atributivo para determinar gráficamente el valor de “**R**” y luego el de “ θ ”, para un nivel de confianza $C = 95\%$.

2. Descripción de la metodología aplicada

2.1. Datos de entrada y salida

En nuestro caso, disponemos de una muestra de implantes que han funcionado correctamente hasta la fecha que se realizó este análisis (31-01-2019). Estos datos se encuentran en la Tabla del Anexo II.

Sobre la base de los datos resumidos en esta Tabla, obtenemos los siguientes datos de entrada para nuestro análisis:

- Tamaño de la muestra **N = 18**.
- Tiempo promedio de envejecimiento de la muestra (implantación) fue **t = 618 d** (no utilizamos el promedio porque la distribución de esta variable no es gaussiana).
- Cantidad de ítem con performance bajo especificación (cantidad de OK en la muestra) 18.

Con estos datos, se debe determinar la vida característica «**Q**» como dato de salida del proceso de cálculo.

2.2. Proceso de cálculo utilizado

Debemos determinar el valor θ . Para ello empleamos el gráfico atributivo creado sobre la base de un nivel de confianza $C = 95\%$, utilizando la curva para cero defectos en la muestra entrando horizontalmente con el valor de “n” y extrayendo del gráfico el valor correspondiente de “**R(t)**”.

Conocido este valor de **R(t)**, se utilizó la expresión matemática de la distribución exponencial para obtener el valor de la vida característica **Q** de la siguiente manera:

$$R = e^{\frac{-t}{\theta}}$$

$$\text{Ln}(R) = \frac{-t}{\theta} \therefore \theta = \frac{-t}{\text{Ln}(R)} \quad (1)$$

3. Resolución para nuestro caso

3.1. Datos de entrada

Con los datos disponibles en el Anexo de este informe tenemos los siguientes datos de entrada para el cálculo:

- **Tamaño muestral:** 18
- **Tiempo mediano de envejecimiento sin fallas** (no se utilizó el promedio por no ser la columna de los tiempos una distribución gaussiana): 618 d.
- **Cantidad de ítem que cumplen con el uso pretendido:** Todos (Ningún No OK en la muestra).

3.2. Datos de salida

Con los datos de entrada, utilizando el gráfico del Anexo II, obtuvimos $R = 0,85$ (ver resolución gráfica en la más adelante).

Luego aplicamos las expresiones (1) y obtuvimos los siguientes datos de salida de nuestro trabajo:

$$\theta = \frac{-t}{\ln(R)} = \frac{-618}{\ln(0,85)} = 3803 \text{ Días (10,4 años)}$$

La durabilidad predecible o inferida de un stent fabricado por la empresa resulta 10,4 años.

