

# Derrame pleural secundario a linfoma

## *Pleural Effusion Secondary to Lymphoma*

**Autores:** Rolan Nicolás<sup>1</sup>, Limongi Leticia<sup>1</sup>

<sup>1</sup>Hospital de Clínicas "José de San Martín". Facultad de Medicina. Universidad de Buenos Aires. Ciudad de Buenos Aires, Argentina

---

### Resumen

El derrame pleural es una patología frecuente con etiologías muy diversas.

Se presenta el caso de un hombre de 60 años con derrame pleural masivo unilateral de causa poco frecuente, con el objetivo de repasar el camino diagnóstico de este fenómeno.

**Palabras clave:** derrame pleural masivo; linfoma pleural primario

### Abstract

Pleural effusion is a common disease with multiple etiologies.

We present a case of a 60-year-old man with unilateral massive pleural effusion of an uncommon cause, for the purpose of reviewing the diagnostic process of this phenomenon.

**Key words:** massive pleural effusion; primary pleural lymphoma

---

### Introducción

El derrame pleural (DP) es una patología que todo médico en un servicio de emergencias ha enfrentado y su identificación es relativamente sencilla.

Sin embargo, el diagnóstico etiológico puede constituir un verdadero desafío que a menudo requiere de procedimientos invasivos y estudios de laboratorio específicos.

Presentaremos un caso con etiología poco frecuente, con mención de sus complicaciones, repasando el camino diagnóstico con el objetivo de ayudar al lector en sus decisiones frente a pacientes con derrame pleural sin causa evidente.

### Caso clínico

Un varón de 60 años con antecedentes de diabetes mellitus no insulino-requiriente y tabaquismo de 45 p/y se realizó una ecografía de abdomen por referir sensación de distensión en hipocondrio derecho. En la misma se evidenció presencia de derrame pleural derecho y se derivó a guardia para su estudio.

El paciente lucía buen estado general y no refería otros síntomas además del mencionado.

Al examen presentaba abolición del murmullo vesicular y matidez en todo el hemitórax derecho. No obstante, mantenía una frecuencia respiratoria de 20 ciclos/minuto y una oximetría de pulso de 98%, respirando aire ambiente.

La radiografía de tórax reveló presencia de derrame pleural derecho masivo, por lo que se realizó una toracocentesis diagnóstica y evacuadora.

A su vez, se le realizó un análisis bioquímico incluyendo los parámetros necesarios para valorar los criterios que definen a un exudado (Ver Tabla 1).

Se obtuvieron 2 litros de líquido amarillo límpido, con criterios exudado (Ver Tabla 2).

**TABLA 1.** Resultados del laboratorio realizado

Parámetro	Valor obtenido	Valores de referencia
Hematocrito / Hemoglobina	37% / 12.3 g/dl	40-50% / 13-17 g/dl
Glóbulos Blancos	13250 / $\mu$ l	5000-9000 / $\mu$ l
Neutrófilos	82%	40-60%
Linfocitos	11%	20-40 %
Monocitos	6%	2-8 %
Eosinófilos	1%	1-3%
Plaquetas	312000 / $\mu$ l	150000-450000 / $\mu$ l
Glucosa	147 mg/dl	70-110 mg/dl
LDH	257 UI/l	230-480 UI/l
Proteínas totales	7.7 g/dl	6.4-8.3 g/dl
VIH	No reactivo	
HCV	No reactivo	

LDH: lactato deshidrogenasa; VIH: Virus de Inmunodeficiencia Humana; HCV: Hepatitis C Virus

**TABLA 2.** Estudio del líquido pleural

Parámetro	Valor obtenido	
Recuento celular	245 / $\mu$ l	
Linfocitos	90%	
Granulocitos	10%	
pH	7.32	
ADA	33.7 UI/l	
Glucosa	136 mg/dl	
Proteínas totales	5.3 g/dl	
LDH	177 UI/l	
Criterios de Light para exudado*		
Proteínas en plasma / proteínas en suero	5,3/7,7 = 0.69	> 0.5 (cumple criterio)
LDH en plasma / LDH en suero	177/257= 0.68	> 0.6 (cumple criterio)

ADA: adenosín-deaminasa; LDH: lactato deshidrogenasa; \*Cumplir con uno o más criterios indica exudado

El recuento celular total fue de 247 células de las cuales el 90% correspondía a linfocitos y el estudio citológico resultó negativo para células neoplásicas.

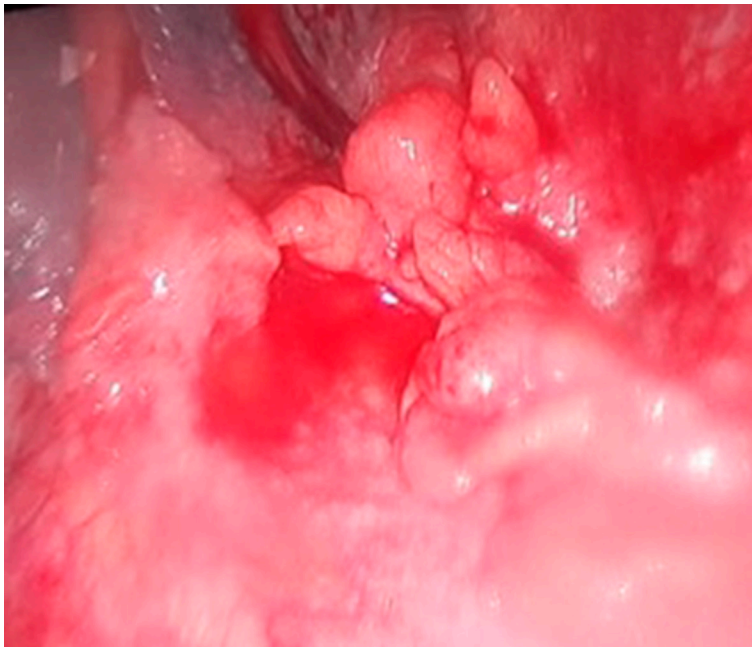
Se obtuvo un valor de adenosín-deaminasa (ADA) de 33.7 UI/l y el cultivo bacteriológico no desarrolló gérmenes comunes ni micobacterias. Además, el paciente negó contacto con personas diagnosticadas de tuberculosis.

Se analizó el líquido mediante citometría de flujo y se informó ausencia de compromiso por proceso linfoproliferativo en la muestra remitida.

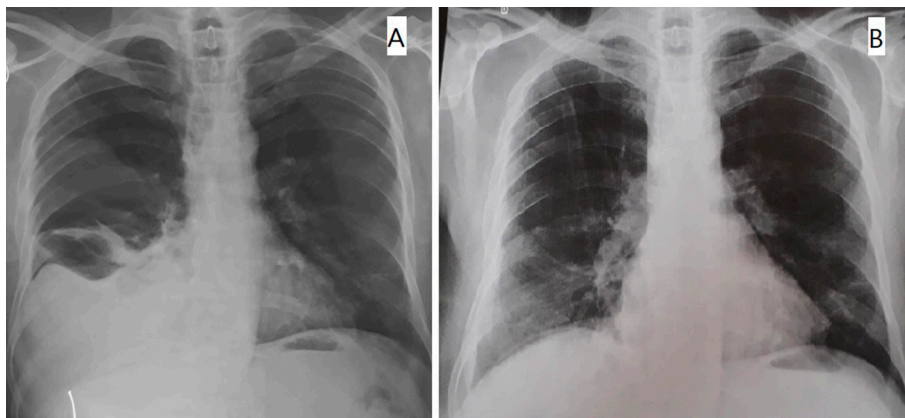
Una semana después de la evacuación, asistió a control refiriendo disnea de esfuerzo y se evidenció semiología de reproducción de derrame hasta campo superior derecho, por lo que se decidió repetir la toracocentesis. Dicho procedimiento se complicó con la generación de un neumotórax que requirió colocación de un tubo de avenamiento pleural, del que se evacuaron otros 5 litros de líquido de aspecto citrino.

La citología del líquido pleural (LP) resultó negativa por segunda vez.

Debido a que no se había arribado al diagnóstico etiológico y a la rápida reproducción del derrame, se decidió la realización de biopsia pleural por toracoscopia videoasistida (VATS), en la que el cirujano interviniente describió pleura con aspecto de “infiltración nodular” (Ver **figura 1**), y selló la cavidad con talco (Ver **figura 2**).



**Figura 1.** Aspecto endoscópico de la cavidad pleural. Gentileza del equipo de Cirugía de Tórax del Hospital de Clínicas “José de San Martín”.



**Figura 2.** Radiografías pre (A) y post (B) pleurodesis con talco.

Los cultivos de la biopsia fueron negativos.

Los hallazgos histopatológicos y de inmunohistoquímica informaron compromiso pleural por proceso linfoproliferativo B de bajo grado de agresividad histológica, correspondiente en primer término a un linfoma de la zona marginal.

Se realizó PET-TC que mostró múltiples focos hipermetabólicos mediastinales retrocavopretraqueales, precarinales, infracarinales y retrotraqueales (SUV max 3.6) y una masa hipermetabólica invadiendo pleura hasta planos musculares superficiales de la pared torácica del flanco derecho, rodeando las costillas inferiores sin erosionarlas (SUV máx 4.6).

Con diagnóstico de linfoma de la zona marginal primario de pleura recibió 3 ciclos de QT (Doxorrubicina 50 mg, Meprednisona 40 mg, Ciclofosfamida 1 g, Vincristina 1 mg, Rituximab 100 mg) con buena tolerancia y actualmente se encuentra estable y asintomático.

## Discusión

El derrame pleural es un fenómeno de presentación muy frecuente y causas muy diversas.

El primer paso en el proceso diagnóstico suele ser el estudio físico-químico del líquido, ya que permite diferenciar un trasudado de un exudado. Se considerará exudado cuando cumpla uno o más de los Criterios de Light: cociente de proteínas entre el LP y el suero superior a 0.5; cociente de lactato deshidrogenasa (LDH) entre LP y suero superior a 0.6; LDH del LP superior a 2/3 del límite superior normal de la LDH sérica<sup>1</sup>.

Por ello, la toracocentesis debería realizarse siempre que sea posible, salvo que los datos del interrogatorio e imágenes permitan suponer claramente la presencia de un trasudado (p.ej: insuficiencia cardíaca –muchas veces bilateral, representa el 80% de los trasudados–, síndrome nefrótico, hipoalbuminemia o hipertensión portal)<sup>1</sup>.

La mayoría de los derrames con exudado corresponde a cáncer, neumonía y tuberculosis<sup>1,2</sup>.

Cuando el DP ocupa todo un hemitórax, se dice que es “masivo”, su causa más común es la maligna y debe ser considerada siempre que el DP sea unilateral o en los bilaterales con índice cardiotorácico normal<sup>3</sup>. Estos casos pueden requerir una punción “evacuadora” para el alivio sintomático, que debe efectuarse lentamente para evitar el edema pulmonar de reexpansión<sup>1</sup>.

Ante la sospecha de neoplasia, la citología del líquido pleural es el método más simple para la confirmación. Tiene un rédito de 62-90%<sup>3</sup>, aumentando con la repetición del procedimiento, aunque se considera que no es rentable su realización más de 2 veces<sup>1,2</sup>.

El caso presentado correspondía a un derrame pleural unilateral masivo, con características de exudado, predominio linfocítico y citología negativa en dos oportunidades.

En estos casos se debe descartar tuberculosis, especialmente cuando es unilateral (así se presenta en 95% de los casos de derrame tuberculoso). Para ello, la reacción en cadena de la polimerasa (PCR) tiene baja sensibilidad en LP, pero el ADA puede contribuir al diagnóstico de manera sencilla y económica, aunque su principal desventaja reside en la variabilidad del punto de corte según la situación epidemiológica de cada región. Así, por ejemplo, en España se considera que un valor > 35 UI/l tiene una sensibilidad de 88-100%<sup>1</sup>, mientras que en Argentina el valor de corte establecido es > 60 UI/l<sup>4</sup>. Como sea, el ADA de nuestro paciente no alcanzaba valores que permitiesen inclinarse hacia ese diagnóstico.

Una causa menos frecuente de exudado linfocítico es la patología linfoproliferativa del tórax. De modo tal que, si luego de realizar los estudios mencionados un derrame persiste más allá de 2 semanas sin diagnóstico causal, se impone la realización de toracoscopia. Este procedimiento posee un rendimiento > 95%<sup>1</sup>, permite toma de biopsias amplias y aporta datos macroscópicos que permiten sospechar neoplasia si se observan hallazgos como nodulaciones o engrosamiento difuso de la pleura parietal.

La apariencia endoscópica del linfoma pleural primario ha sido descripta (aunque no abunda literatura) como lesiones nodulares multifocales con compromiso inespecífico difuso de la pleura<sup>5</sup>. Descripción similar a la hallada en nuestro caso y a la imagen presentada.

Además de la toma de biopsias, la VATS permite efectuar pleurodesis, indicada en el DP sintomático con tendencia a la recidiva tras la toracentesis evacuadora. Para este fin, el talco es el agente utilizado con mayor éxito<sup>6</sup>, justificando su elección en el caso comentado.

El empleo de técnicas de inmunohistoquímica y la citometría de flujo pueden ser de gran utilidad cuando se sospecha linfoma<sup>2</sup>. Sin embargo, en una serie que incluyó 102 muestras de líquido pleural analizados por citometría de flujo, el 17% de los casos inicialmente identificados como negativos, recibieron diagnóstico de enfermedad linfoproliferativa luego de repetir la toracentesis y la citometría<sup>7</sup>. En nuestro caso, este estudio se realizó en una sola muestra, lo que podría explicar el falso negativo obtenido.

Los linfomas no Hodgkin (LNH) afectan sitios extraganglionares con más frecuencia que el linfoma de Hodgkin y pueden implicar prácticamente cualquier tejido, originándose en las células B en el 85% de los casos. Su incidencia es de 14 sobre 100.00 individuos y aumenta exponencialmente con la edad después de los 20 años<sup>8</sup>.

La clasificación de la OMS de 2008 incluye 3 tipos de linfoma de la zona marginal (LZM): los primarios del bazo; los ganglionares; y los extraganglionares. Estos últimos son neoplasias con múltiples localizaciones anatómicas asociadas o no a mucosas, siendo el linfoma primario gástrico el más común, pero también se han reportado casos en glándula salival, tiroides, tracto respiratorio superior, pulmón, piel, mama, hígado, vejiga, riñón, próstata y meninges<sup>9</sup>.

La región subpleural normal es rica en tejido linfático y la estimulación crónica de los linfocitos B y la reducción de linfocitos T circulantes podrían llevar a la hiperplasia de células linfoideas, de manera similar a lo observado en la asociación *Helicobacter pylori* y linfoma del tejido linfoide asociado a mucosas (MALT) gástrico<sup>10,11</sup>.

La edad promedio de las personas con linfoma del MALT al momento de realizarse el diagnóstico es alrededor de 60 años. Este linfoma suele crecer lentamente, se mantiene limitado al área donde comienza y a menudo es curable si la extensión de la neoplasia es limitada<sup>12</sup>.

El LNH representa alrededor del 7% de las causas de DP<sup>2</sup> y generalmente se acompaña de adenomegalias mediastinales, detectándose al momento del diagnóstico en 10% de los casos<sup>8</sup>. Cuando el linfoma es apropiadamente tratado, la presencia de derrame pleural al momento de la presentación no tiene un efecto adverso sobre la supervivencia<sup>13</sup>.

Numerosos estudios han mostrado que la PET-TC es más efectiva que la tomografía sola en la detección de ganglios y enfermedad extraganglionar, sobre todo en bazo y médula ósea, aunque pueden existir falsos negativos en linfomas de bajo grado tales como el tipo MALT<sup>8</sup>.

En una serie de casos del año 1963, se definieron criterios para considerar el diagnóstico de linfoma pulmonar primario y diferenciarlo de la afectación por enfermedad diseminada. Estos fueron: afectación pulmonar uni o bilateral, con o sin adenopatías mediastínicas o hiliares y sin evidencia de enfermedad extratorácica en los 3 meses siguientes al diagnóstico<sup>14</sup>. Extrapolando esas pautas al presente caso, inferimos que se trata de un linfoma pleural primario.

Se han descrito 2 tipos más frecuentes de linfoma pleural primario: el linfoma de cavidades en pacientes con VIH y el linfoma pleural asociado a ptoirax crónico en TBC.

Fuera de esas formas, el LNH pleural en pacientes inmunocompetentes sin antecedente de ptoirax crónico, como es el caso que se presenta, es extremadamente raro<sup>10,11,15</sup>.

El tratamiento aplicado en nuestro caso, con combinación de ciclofosfamida, doxorubicina, vincristina, rituximab y meprednisona, ha tenido buenos resultados en reportes similares<sup>9,15</sup>.

En conclusión, el estudio de las características de un derrame pleural es fundamental para arribar al diagnóstico etiológico definitivo.

En ocasiones, el camino puede ser largo y surcado de obstáculos, como los derivados de someter al paciente a procedimientos invasivos y sus complicaciones, pero conocer y seguir los pasos diagnósticos de manera paciente y ordenada, entendiendo que las pruebas de laboratorio no son siempre sensibles, aumenta nuestras probabilidades de éxito en la identificación de la causa.

**Conflicto de intereses:** Los autores declaran no poseer conflictos de intereses en relación al tema presentado.

## Bibliografía

1. Villena V, Cases E, Fernández A, et al. Normativa sobre el diagnóstico y tratamiento del derrame pleural . Actualización. Arch Bronconeumol. 2014; 50(6): 235-49.
2. Porcel JM, Esquerda A, Vives M, Bielsa S. Etiología del derrame pleural: análisis de más de 3.000 toracocentesis consecutivas. Arch Bronconeumol. 2014; 50(5): 161-5.
3. ATS BOARD OF DIRECTORS. American Thoracic Society Management of Malignant Pleural Effusions. Am J Respir Crit Care Med [Internet]. 2000; 162(23): 1987-2001. Available from: [www.atsjournals.org](http://www.atsjournals.org)
4. Zerbini EV. Programa Nacional de Control de la Tuberculosis: Normas Técnicas 2013. 4ta ed. Santa Fe: Instituto Nacional de Enfermedades Respiratorias “E. Coni”; 2013. 236 p.
5. Ramalho F, Caetano R, Vaz L. Primary Pleural Lymphoma Linfoma pleural primario. Arch Bronconeumol (English Ed [Internet]. 2018;54(8):430. Available from: <http://dx.doi.org/10.1016/j.arbr.2017.10.031>
6. Rodriguez-Panadero F, Romero-Romero B. Management of malignant pleural effusions. Curr Opin Pulm Med. 2011; 17: 260–73.
7. Yu GH, Vergara N, Moore EM, King RL. Use of Flow Cytometry in the Diagnosis of Lymphoproliferative Disorders in Fluid Specimens. Diagn Cytopathol. 2014; 42(8): 664-70.
8. Murrieta González H, Villalobos Prieto A, García Correa S. Linfoma : Aspectos clínicos y de imagen. An Radiol México. 2009; 1: 81–97.
9. Sarmiento-Chavero M, Lavenant I, Romero-bañuelos E, Lara-reyes A. Linfoma de la zona marginal , tres enfermedades bajo un mismo nombre : presentación de dos casos y revisión de la literatura. Rev Invest Med Sur Mex. 2013; 20(3): 176-82.
10. Ru X, Ge M, Li L, Lin Y, Liu L. Case Report Primary pleural lymphoma : a rare case and a synopsis of the literature. J Thorac Dis. 2013; 5(4): 121–3.
11. Ahmad H, Pawade J, Falk S, Morgan JA, Balacumaraswami L. Primary pleural lymphomas. Thorax. 2003; 58: 908-9.
12. American Cancer Society. Tipos de linfoma de células B [Internet]. 2018. Available from: <https://www.cancer.org/es/cancer/linfoma-no-hodgkin/acerca/linfoma-de-celulas-b.html>
13. Ellis A, Blickstein D, Mulchanov I, Manor Y, Radnay J, Shapiro H, et al. Pleural Effusion in Patients with Non-Hodgkin ' s Lymphoma A Case – Controlled Study. Cancer. 1998; 83(8): 1607-11.
14. Saltzstein S. Pulmonary malignant lymphomas and pseu.dolymphomas: classification, therapy, and prognosis. Cancer. 1963;16: 928-55.
15. Sanchez Vera M del C, Fernández Aguirre M del C, Hidalgo Sanjuan MV. Linfoma pulmonar: a propósito de un caso. Arch Bronconeumol. 2017; 53(7): 405-6.