

Neumonía cavitada y stent de la vía aérea

Autores: Burgos Gomez Jhon A., Idoyaga Pablo, Bigot María

Servicio de Neumonología. Hospital Profesor Dr. Alejandro Posadas

Correspondencia:

Pablo Idoyaga
e-mail: pablo_idoyaga@hotmail.com

Caso clínico

Paciente de 46 años, ex tabaquista. Hace siete años presentó una estenosis traqueal post intubación tratada con implante de stent de silicona, sin supervisión médica hasta la fecha.

Consultó por un cuadro de un mes de evolución caracterizado por tos con expectoración mucopurulenta y sudoración nocturna.

Se efectuó al ingreso una radiografía de tórax donde se observó un infiltrado alveolar en campo inferior izquierdo, con imagen cavitada en el centro del mismo (Figura 1). Posteriormente, se realizó una tomografía de tórax donde se evidenció una imagen densa irregular en lóbulo inferior izquierdo con cavitación en su interior (Figura 2). El diagnóstico fue de neumonía cavitada. Se tomaron hemocultivos y cultivo de esputo. Se inició tratamiento con Ampicilina sulbactam endovenoso. Evolucionó favorablemente, afebril, sin expectoración. Se solicitó una radiografía de tórax a los 15 días que resultó normal.

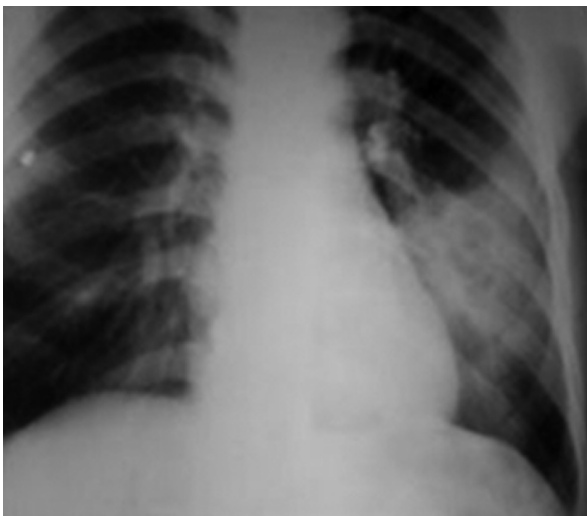

Figura 1

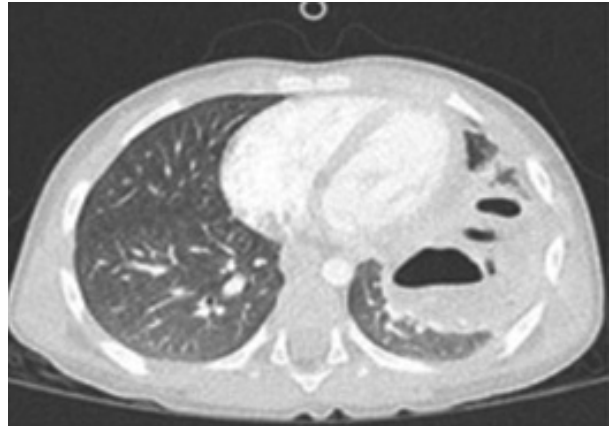


Figura 2

Discusión

Este paciente mejoró con el tratamiento estándar para una neumonía cavitada¹. Sin embargo, nos planteó una serie de interrogantes: ¿es necesario adoptar conductas diagnósticas y terapéuticas distintas al presentarse una neumonía en un paciente con un stent? ¿es necesaria la toma de muestra con métodos invasivos para aislar germen? ¿la elección del antibiótico inicial debe tener en cuenta a los gérmenes que colonizan el stent?

La bibliografía sobre el tema es escasa. Sin embargo, contamos con algunos datos. Una revisión sistemática que investigó un universo de 501 pacientes con stent de vía aérea y patologías heterogéneas, sugiere que la incidencia de infecciones respiratorias es de aproximadamente 19%, presentándose mayoritariamente en forma de neumonía y bronquitis. La neumonía cavitada representó un 2% de los casos en esta serie. La revisión mencionada muestra el resultado del cultivo de secreciones bronquiales, lavado bronquioalveolar y stent de 18 de los 93 casos de infección. El hecho que los gérmenes encontrados allí sean similares a los hallados

en los cultivos efectuados sobre los stents, sugiere que es necesario considerar una posible relación entre el germen del stent y el germen causante de la infección².

Un estudio prospectivo sobre 14 pacientes para determinar la colonización del stent encontró microorganismos potencialmente patógenos en el 78% de los casos, siendo los más frecuentemente encontrados la *P. aeruginosa*, *S. aureus*, *S. pneumoniae* y *Klebsiella spp*³.

Según datos nacionales de Chirino Navarta y cols⁴, los pacientes con infección relacionada a prótesis estuvieron internados en el mes previo y sufrieron neumonía intrahospitalaria más frecuentemente que aquellos que no tuvieron infecciones relacionadas al stent.

En ocasiones durante la práctica no conocemos que es exactamente lo más conveniente. Sin embargo, el conocimiento sobre el tratamiento de infecciones unido a un prudente sentido común puede guiar nuestra actividad. Hasta que nuevas investigaciones en poblaciones de mayor volu-

men, con diseños más específicos y definiciones más precisas se lleven a cabo, es probable que no se encuentren indicaciones o respuestas exactas en la bibliografía y nuestro consejo mantenga su utilidad.

Conflictos de interés: Los autores declaran no tener conflictos de intereses relacionados con el tema de esta publicación.

Bibliografía

1. Luna C, Calmaggi A, Caberloto O y cols. Neumonía adquirida en la comunidad. Guía Práctica elaborada por un Comité Intersociedades. Medicina (Buenos Aires) 2003; 63: 319-343.
2. Agrafiotis M, Siempos II, Falagas ME. Infections related to airway stenting: a systematic review. Respiration, 2009; 78 (1): 69-74.
3. Noppen M, Piérard D, Meysman M, et al. Bacterial colonization of central airways after stenting. Am J Respir Crit Care Med, 1999; 160 (2): 672-677.
4. Chirino Navarta A, Anzorena AS, Mondini M, Aragón A, Barbato L. Factores relacionados a infección asociada a prótesis en la vía aérea. 41 Congreso Argentino de Medicina Respiratoria. 2013.