

Examen preocupacional: hallazgo en individuo sano

Autores: Darío Raúl Rey^{1,3}, Pablo Szwarcstein^{2,3}

Correspondencia:

Darío Raúl Rey
Domicilio postal: Sarandí 310 5°B- CABA
Tel.: 1149511798
E-mail: darioraulrey@gmail.com

¹División Neumología. Hospital Gral. de Agudos Dr. E. Tornú

²División Neumología. Hospital Argerich

³Carrera de Especialista en Neumología (UNBA). Unidad Académica Pirovano

Recibido: 18.11.2014
Aceptado: 27.05.2015

Caso clínico

Paciente masculino de 30 años de edad, sin antecedentes de valor patológico, que se postula para un cargo de operador en una central eléctrica.

En el examen médico preocupacional, tanto el examen clínico, los estudios de laboratorio, audiométricos y el examen radiográfico de su columna lumbosacra no revelan elementos de anormalidad.

La radiografía (Rx) de tórax (figura 1) no presenta –según el radiólogo– elementos patológicos de mención, con una relación cardiorácica adecuada. Sin embargo, la lectura ordenada de la placa pone en evidencia una solución de continuidad a nivel de la porción media de la segunda costilla derecha (figura 2), como se suele observar en una invasión costal debido a un tumor pulmonar.

Ante la ausencia de sintomatología, se procede a realizar una Rx. penetrada de tórax, con foco en el arco costal problema, lo que pone en evidencia que la radiolucidez observada es causada por una articulación supernumeraria de la costilla (figura 3).

Diagnóstico

Articulación supernumeraria (pseudoartrosis) del 2° arco costal derecho.

Discusión

Embriológicamente, las 12 costillas se desarrollan a partir de la novena semana y las primeras 7 se vinculan al esternón el día 45¹. Las anomalías costales son infrecuentes: pueden surgir de las vértebras cervicales e incluso de las lumbares (L1-L3)². La variante más prevalente es la costilla cervical, cuya incidencia varía entre 2-8 % según las series y con predominio en el sexo femenino.

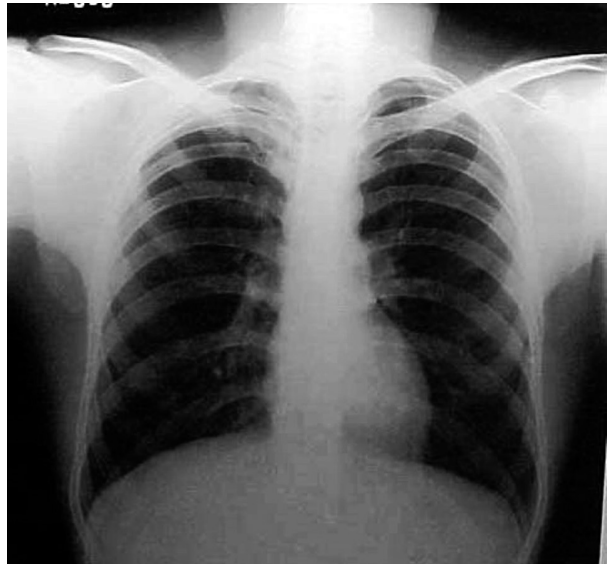


Figura 1. Rx tórax informada normal

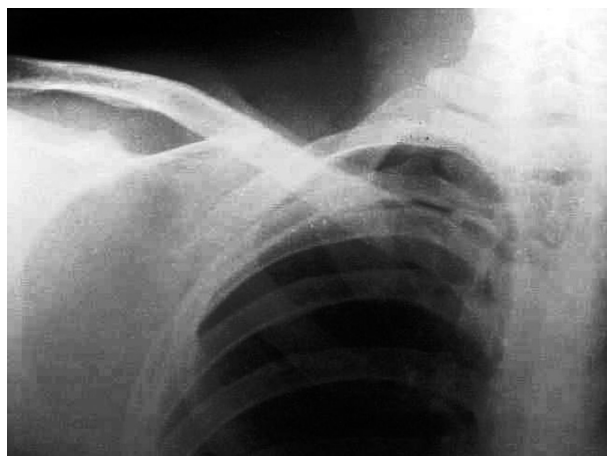


Figura 2. Radiolucidez 2° arco costal

Asintomática en la infancia, en la adultez puede ocasionar sintomatología vascular y/o neurológica, por compresión de la arteria subclavia y del plexo braquial.

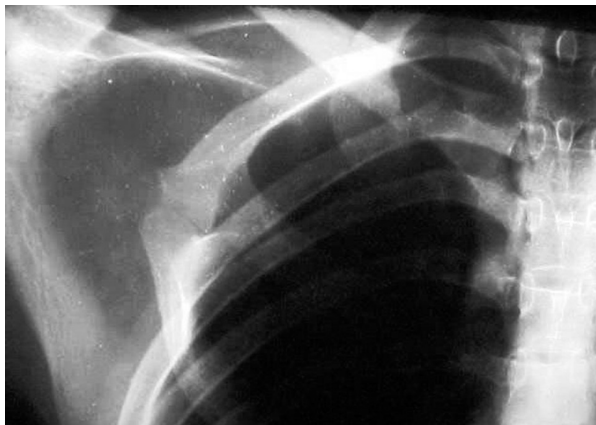


Figura 3. Articulación supernumeraria

Otras anomalías son la sinostosis (72%), la costilla bifida (28%) y la hipoplasia costal (26%). La pseudoartrosis o articulación supernumeraria es excepcional. Firsov, en un catastro efectuado en Rusia sobre 510893 personas, sólo halló 3 (0.00005%). Etter en 44000 reclutas encontró 31 casos (0.1%) y en ambos, la articulación supernumeraria se hallaba en la porción media de la 1ª Costilla^{3,4}.

Al examinar una Rx. de tórax, aún el ojo experimentado suele desatender el estudio de la

parrilla costal. El examen sistematizado de la placa radiográfica permite evidenciar variantes óseas normales y/o defectos patológicos. Las anomalías costales (costilla cervical, costilla intratorácica, supernumerarias, agenesia, sinostosis costal, etc.) carecen de expresión clínica y pueden simular una enfermedad pulmonar inexistente. Pueden ocurrir en forma aislada o en el contexto de malformaciones plurisistémicas.

Siguiendo a S. Rahoof, *“la clave del éxito en interpretar el par radiográfico consiste en leer cientos de radiografías para saber qué es normal y, por lo tanto, determinar lo anormal”*⁵.

Conflictos de interés: Los autores declaran no tener conflictos de intereses.

Bibliografía

1. Glass R, Norton K, Mitre S et al. Pediatric ribs: A spectrum of abnormalities. *Radiographics* 2002; 27: 87-104.
2. Foley W, Whitehouse S. Supernumerary thoracic ribs. *Radiology* 1969; 93: 1333-34.
3. Firsov G. Pseudarthrosis in the middle of the first rib. *Arkh Gitol Embriol* 1982; 83: 24-27.
4. Etter L. Osseous abnormalities in the thoracic cage seen in forty thousand consecutive chest photoroentgenograms. *Am J Roentgenol Radium Ther* 1944; 51: 359-63.
5. Rahoof S, Feigin D, Sung A et al. Interpretation of Plain Chest Roengenogram. *Chest* 2012; 141: 145-58.