

## Fisura traqueal sinuosa

**Autor:** Ricardo Isidoro

Endoscopia Respiratoria. Hospital Tornú. Buenos Aires

**Correspondencia:**  
ricardoisidorodieuez@gmail.com

Recibido: 13.03.2015  
Aceptado: 29.07.2015

### Descripción del caso

Se trata de un paciente de sexo masculino de 29 años de edad. Fue hospitalizado por traumatismo craneoencefálico grave y sometido a intubación orotraqueal para asistencia respiratoria mecánica. A los 8 días, se practicó traqueostomía y continuó en ARM durante un total de 21 días. Permaneció con sonda nasogástrica durante tres semanas.

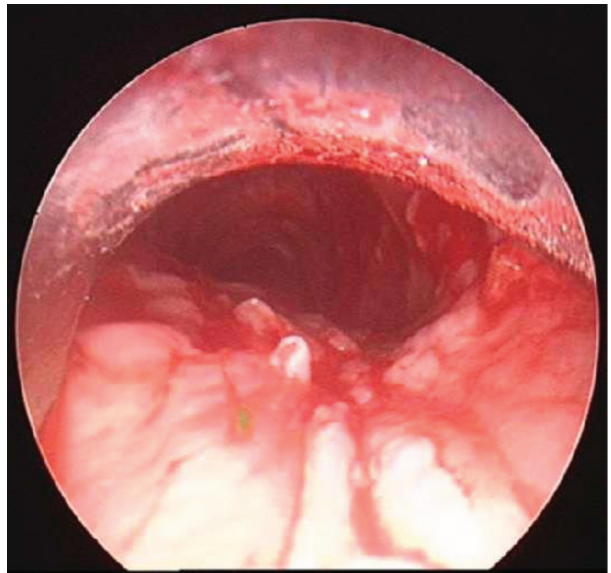
Luego de su extubación, aparecieron síntomas de aspiración traqueal (tos y expectoración post ingesta) y se sospechó de fistula traqueoesofágica.

La fibrobroncoscopia (FBC) no resultó concluyente para determinar la existencia de la fístula. Se practicó una broncoscopia rígida en la que se observan pliegues y surcos longitudinales paralelos y asimétricos en la pared traqueal posterior, a tres centímetros en sentido distal al ostoma de la reciente traqueostomía. (Imagen 1) El edema intenso con áreas mamelonadas oculta el plano de la superficie mucosa y no permite advertir la existencia de una comunicación y mucho menos una fístula conformada.

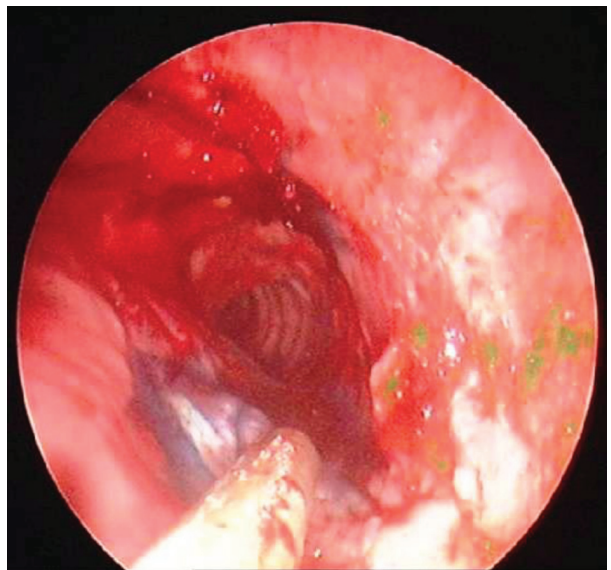
Se instiló en esófago una solución diluida de azul de metileno. (Imagen 2) A la izquierda de la sonda de aspiración y en el centro de la fotografía se observa un área pálida sobre la pared posterior, surcada por un delgado trayecto lineal y anfractuoso teñido por el azul de metileno. Fisura de la pared posterior con comunicación esofágica demostrada.

### Discusión

La fístula traqueoesofágica adquirida (FTA) es una rara complicación que puede ocurrir por múltiples causas. La etiología no neoplásica más común es aquella relacionada a complicaciones de la intubación orotraqueal y traqueostomía. En general, se atribuyen a injuria traqueal provocada



**Imagen 1.** Pliegues mucosos anfractuados en pared posterior de tráquea media, distal al traqueostoma.



**Imagen 2.** Fisura de pared posterior traqueal teñida de azul, a la izquierda de la sonda de aspiración

por el manguito, además de condiciones clínicas subyacentes. Esta complicación es generalmente

iatrogénica y ocurre en menos del 1% de los pacientes. Los nuevos dispositivos con manguitos de baja presión han hecho infrecuente esta complicación, sin embargo es una grave situación clínica con alta morbi-mortalidad<sup>1</sup>.

Debe sospecharse FTA en situaciones de riesgo. La mayoría de los pacientes bajo asistencia respiratoria mecánica (ARM) presentan aumento de secreciones, neumonía y evidencia de aspiración de contenido gástrico. Cuando se diagnostica después de la extubación, el signo más frecuente es “tos luego de la ingesta líquida”; tal como presentaba el paciente<sup>2</sup>.

El diagnóstico se realiza por broncoscopia y esofagoscopia. Otras técnicas de detección han sido descritas para pacientes bajo ARM, tales como observación de la bolsa gástrica en distintas fases del ciclo respiratorio (la “bolsa que respira”) o análisis de gases en esta misma bolsa, considerando el pasaje desde la vía aérea de aire con altas concentraciones de oxígeno<sup>3</sup>.

La visualización broncoscópica directa del sitio muchas veces pone en evidencia el defecto de la pared. También la presencia de burbujas de aire de mayor o menor tamaño ayudan a localizar el sitio. Eso permite realizar el diagnóstico de certeza. En el caso de nuestro paciente, el intenso edema de la lesión en la pared posterior de la tráquea impedía confirmar o descartar esta sospecha. **Un viejo y clásico “test de Azul de Metileno” resultó útil en la localización de la fístula.** Shah y col. describieron la utilidad de su uso a propósito de un caso, en una paciente con un stent traqueal<sup>4</sup>. Benatta y col. también reportaron su uso en un caso de fístula TE persistente post corrección quirúrgica de una atresia esofágica en un niño de

dos meses de edad<sup>5</sup>. Sin embargo, la utilización del azul de metileno debe ser prudente, ya que puede ser reemplazado por sustancias menos tóxicas tal como el colorante de torta usado en repostería (azul de torta). EL azul de metileno es un potente inhibidor de la monoamino-oxidasa (IMAO) y su uso intravenoso podría desencadenar síndrome serotoninérgico en pacientes que utilizan ciertos tipos de antidepressivos<sup>6</sup>.

En general, el tratamiento es quirúrgico diferido previa desfuncionalización del área, una vez superadas condiciones críticas de ARM, broncoaspiración y estado nutricional de cada caso en particular. El correcto diagnóstico es crucial en la evolución de estos pacientes.

**Conflictos de interés:** El autor declara que no tiene conflictos de intereses.

## Bibliografía

1. Reed MF, Mathisen DJ. Tracheoesophageal fistula. *Chest Surg Clin N Am* 2003; 13(2): 271-89.
2. Mooty RC, Rath P, Self M, Dunn E, Mangram A. Review of tracheo-esophageal fistula associated with endotracheal intubation. *J Surg Educ* 2007; 64(4): 237-40.
3. Shah A, Ost D, Eapen GA, Morice RC, Jimenez CA. Diagnostic methylene blue test for stent covered tracheoesophageal fistula. *Am J Respir Crit Care Med* 2012; 185 (7): 9.
4. Hasselbacherm DA, McCormick J. Tracheoesophageal Fistula: an Uncommon Cause of Ileus and Diagnosis Via Gastric Air Analysis. *Chest* 2006; 130: 286S-c-287S.
5. Benatta MA, Benaired A, Khelifaoui A. Endoscopic stenting and clipping for anastomotic stricture and persistent tracheoesophageal fistula after surgical repair of esophageal atresia in an infant. *Case Rep Med* 2014: 738981.
6. Ramsay R, Dunford C, Guillman PK et al. Methylene blue and serotonin toxicity: inhibition of monoamine oxidase A (MAO A) confirms a theoretical prediction. *Br J Pharmacol* 2007; 152: 946-951.