

Leishmaniasis con afectación de vía aérea inferior y superior, sin compromiso cutáneo

Correspondencia:

E-mail: marcoantonioagar@hotmail.com

Recibido: 29.07.2014

Aceptado: 08.04.2015

Autor: Marco Antonio García Choque

Servicio de broncoscopía, Instituto Nacional de Tórax, La Paz- Bolivia

Resumen

La leishmaniasis mucocutánea tiene una presentación relativamente frecuente en las zonas tropicales de Bolivia. Coexiste con otra enfermedad endémica de la zona: la tuberculosis. Esta también afecta frecuentemente la vía aérea superior. Ambas pueden ser confundidas, por tanto el tratamiento también podría ser erróneo. Presentamos un caso de leishmaniasis con características de afectación propia a la tuberculosis.

Palabras clave: leishmaniasis mucocutánea, úlcera tropical, esputia

Abstract

Leishmaniasis with Involvement of Upper and Lower Airways without Skin Lesions

Mucocutaneous leishmaniasis is relatively frequent in the tropical regions of Bolivia. It coexists with another endemic disease of the region: tuberculosis. Tuberculosis frequently affects the upper airways, too. Leishmaniasis may be confused with tuberculosis, thus, its treatment can be erroneous. We report a case of leishmaniasis whose involvement profile is typical of tuberculosis.

Key words: mucocutaneous leishmaniasis, tropical ulcer, sputum

Introducción

Veintiún especies de leishmania han sido identificadas como patógenos humanos. Se clasifican sistemáticamente en cuatro complejos. Dos complejos de especies de leishmania del Nuevo Mundo están constituidos por complejo *L. mexicana* (que contiene también *L. amazonensis*) y complejo *L. braziliensis* (que contiene *L. panamensis* y *L. guyanensis*), mientras que los dos complejos del Viejo Mundo leishmania son complejo *L. principal* (que contiene *L. trópica*) y complejo *L. donovani* (que contiene también *L. infantum*, incluso conocido como *L. chagasi*)¹⁶⁻¹⁷.

A nivel mundial, más de 12 millones de personas están infectadas por la leishmaniasis y 350 millones están en riesgo. La leishmaniasis es, en general, endémica en 98 países y territorios, y es responsable de una carga de la enfermedad de 2,35 millones de AVAD (años de vida ajustados por discapacidad), de los cuales 2,3% ocurren en las américas. Se estima que el 75% de todos los

casos de leishmaniasis cutánea se concentran en 10 países, cuatro de los cuales están en las américas: Brasil, Colombia, Perú y Nicaragua. Quince de las 22 especies de leishmania que causan enfermedades en los seres humanos se han identificado en las américas y 54 especies diferentes de vectores están potencialmente implicadas en su transmisión. En las américas, se diagnostica cada año un promedio de 60.000 casos de leishmaniasis cutánea y de mucosa, y 4.000 casos de leishmaniasis visceral, con una tasa de mortalidad del 7%. (Fig. 1)

En Bolivia, hasta la fecha, se ha podido certificar que circulan 4 especies parasitarias de leishmaniasis: leishmania (*V*) *braziliensis*; leishmania (*L*) *amazonensis*; leishmania (*L*) *chagasi* y *L. (V) lainsoni*. La primera especie es agente de la leishmaniasis cutáneo mucosa (LCM); la segunda de leishmania cutánea (LC) y leishmania cutáneo difusa (LCD). Estas dos especies tienen un claro predominio en los índices epidemiológicos nacionales para la enfermedad; la tercera es agente de leishmaniasis visceral (LV) y la cuarta produce raros casos de leishmaniasis

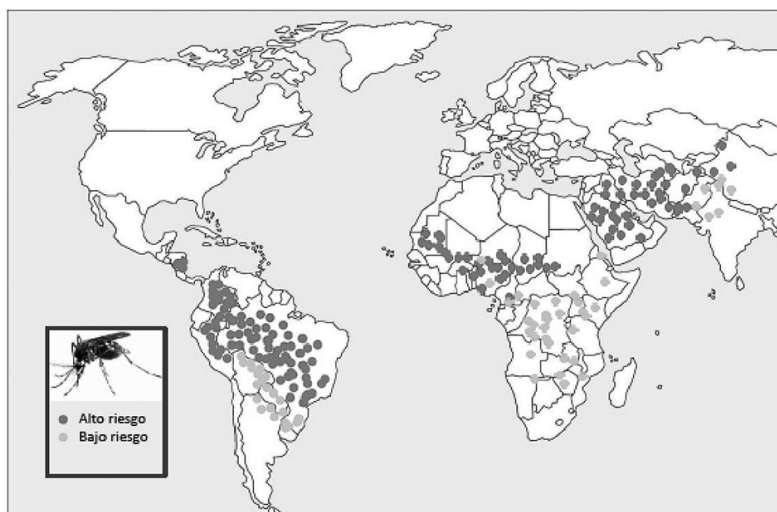


Figura 1. Distribución mundial de la leishmaniasis

cutánea (LC), estas dos últimas especies generan casos clínicos esporádicos^{3,4}.

En Latinoamérica, el 90% de los casos de leishmaniasis mucocutánea ocurren en Bolivia, Brasil y Perú, y se presentan como complicación en el 5 al 20% de las leishmaniasis cutáneas. Generalmente, se produce por diseminación hematogena del parásito luego de una lesión cutánea, aunque también puede diseminarse por vía linfática o por extensión directa de lesiones producidas en el rostro. El compromiso de mucosas puede verse simultáneamente a la lesión en piel, o presentarse meses y hasta décadas luego de ocurrida la lesión primaria. La mucosa que se encuentra afectada con mayor frecuencia es la nasal, con compromiso del septum hasta en un 90% de los casos. La leishmaniasis mucocutánea también puede comprometer paladar, faringe, laringe y labio superior. Las lesiones de paladar tienen aspecto vegetante. La afectación laríngea consiste en la presencia de lesiones de aspecto granulomatoso que infiltran mucosa y cuerdas vocales, que puede llevar a la muerte por sobreinfección u obstrucción¹⁵.

A la fecha, más de 112 especies de flebótomos han sido descritas en Bolivia, dentro de estas se ha comprobado 5 especies como vectores de algún tipo de parásito.

En la zona de los valles interandinos (Yungas-La Paz), dos especies de las 17 antropofílicas que se encontraron tienen un papel vectorial importante: *Lutzomyia longipalpis* (especie dominante en peri domicilio), como vector de leishmania (*L. chagasi*) y *Lutzomyia nuneztovari anglesi* (especie

predominante en los cafetales y foresta residual) en la transmisión de *L. (L.) amazonensis* y *L. (V.) braziliensis*^{9,10}.

En Bolivia, la enfermedad fue descrita desde la antigüedad en un único foco, el de los Yungas del Departamento de La Paz; en la actualidad en las poblaciones “urbanas” de Yungas se observa un incremento de reporte de los casos (antropización del ciclo); las nuevas regiones de colonización, donde se realizan importantes proyectos estratégicos de desarrollo con masivas migraciones poblacionales, han extendido la enfermedad a 6 Departamentos (La Paz, Cochabamba, Santa Cruz, Beni, Pando, Tarija)¹². (Fig. 2)

La prevalencia global de la enfermedad se estima en 12 millones de casos en todo el mundo, con una incidencia de 2 millones de casos nuevos al año.

La **leishmaniasis mucocutánea** fue descrita por primera vez en Bolivia por el Dr. Manuel Antonio Vaca Díez en 1.876; se la comenzó a estudiar en la guerra del Acre, cuando se observaron muchos casos en el Río Mapiri y el territorio de Colonias. Elías Sagárnaga (1.904), Adolfo Flores (1.904), Arturo Ballivian Otero (1.905), Jaime Mendoza (1.906) utilizaron el término ESPUNDIA para identificar la “úlcer tropical” de cualquier origen; años después, Escobel (1.911) verificó la presencia del parásito amastigote en algunos pacientes que tenían “Espundia”, privatizando este término para referirse a la leishmaniasis tegumentaria americana¹⁴⁻¹⁶.

La leishmaniasis es una zoonosis producida por la leishmania (*V. braziliensis* (Vianna 1.911);

de amplia distribución geográfica desde América Central hasta el norte de la Argentina que se caracteriza por presentar una inmunidad celular exacerbada, traducida clínicamente en lesiones cutáneo mucosas destructivas y desfigurantes de la región oral y nasofaríngea, que aparecen tardíamente, después de haber cicatrizado las úlceras primarias (puerta de entrada del parásito). Estas formas presentan un granuloma que está constituido por macrófagos y linfocitos con muy pocos parásitos¹⁵.

A continuación se presenta un caso de leishmaniasis mucocutánea con afectación desde la vía aérea superior hasta la división traqueal.

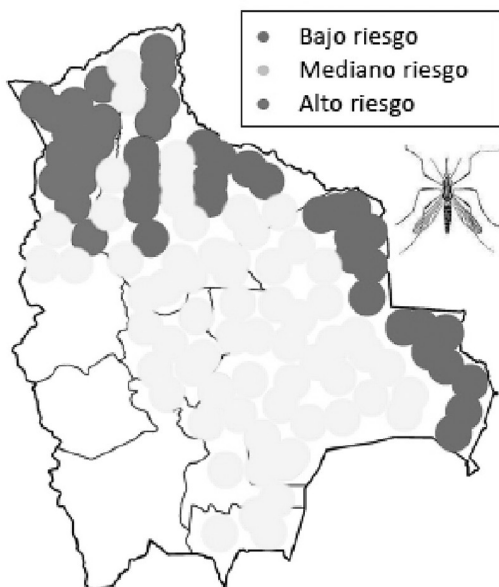


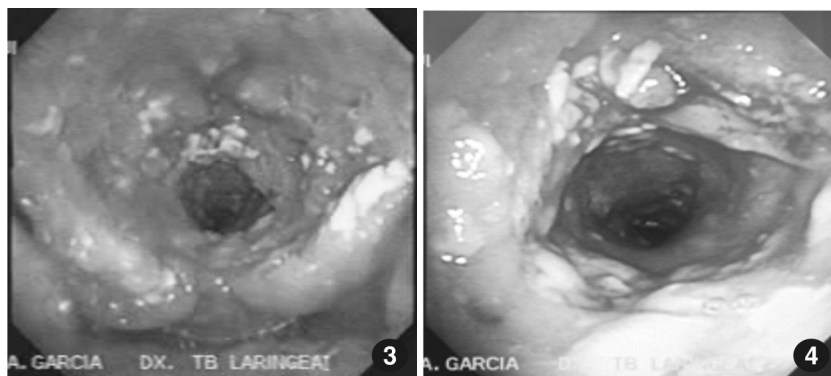
Figura 2. Distribución por nivel de riesgo

Caso clínico

Paciente varón, de 50 años de edad, oriundo de Palca (zona altiplánica de Bolivia), trabajó en mina aurífera en zona tropical por 20 años hasta hace 8 años. Hace 2 años acudió a este hospital (Instituto Nacional de Tórax-La Paz- Bolivia) por presentar tos productiva y disfonía. El examen laringoscópico reportaba una epiglotis amputada parcialmente, valléculas no valorables; la región glótica ocupada por lesiones nodulares de aspecto granulomatoso. La impresión diagnóstica fue de tuberculosis laríngea y “probable” leishmaniasis. El informe anatomopatológico reportó “laringitis crónica específica”. La baciloscopia de esputo fue negativa. Fue derivado al servicio de otorrinolaringología de otro centro hospitalario donde por epidemiología, examen clínico y nueva laringoscopia concluyen en “laringitis tuberculosa”. Se inició tratamiento antituberculoso, el que abandonó al mes, por intolerancia gástrica.

Por decisión propia, permaneció sin atención médica por dos años al cabo de los cuales acudió nuevamente a este hospital por tos con expectoración mucopurulenta crónica y disfonía.

Nunca había presentado lesiones cutáneas. El examen físico mostró roncus en ambas bases pulmonares. Las serologías para HIV, VDRL, PPD, baciloscopia, cultivo para BAAR, bacteriológico y micosis profundas de muestras de lesiones laríngeas y BAL fueron todas negativas. En la radiografía de tórax se observó infiltrado alveolar paracardíaco y supradiaphragmático bilateral. Se realizó una fibrolaringo-traqueobroncoscopia que mostró ambas fosas nasales con edema de la mucosa y múltiples úlceras; la faringe mostraba pér-



Figuras 3 y 4. Laringoscopia y broncoscopia antes de inicio de tratamiento para leishmaniasis

didada de su morfología y su conversión en un canal estrecho con lesiones granulomatosas, secreción purulenta y fibrina adherida a sus paredes. Las mismas lesiones se extendían hasta la tráquea en toda su extensión.

La laringe mostraba amputación parcial de la epiglotis y lesiones granulomatosas en toda su extensión. Solo con la fonación se identificaban las cuerdas vocales. La subglotis y luz traqueal tenían disminución del diámetro en un 25%, con similares lesiones, en la proximidad de la carina se observaban lesiones de aspecto caseoso. La estructura bronquial estaba conservada, pero en bronquio fuente izquierdo existía abundante cantidad de secreción purulenta.

El informe histopatológico de nueva biopsia lesional informó "proceso inflamatorio crónico granulomatoso no específico". La baciloscopia de muestras de laringe y tráquea fue negativa. Frotis por escarificado y tinción con Giemsa negativo. Serología: anticuerpos antileishmania *brasilensis* por técnica ELISA POSITIVO. La prueba de Intradermorreacción de Montenegro (IDRM) observada a las 48 horas tenía una reacción de 8 × 11 mm (IDRM positiva).

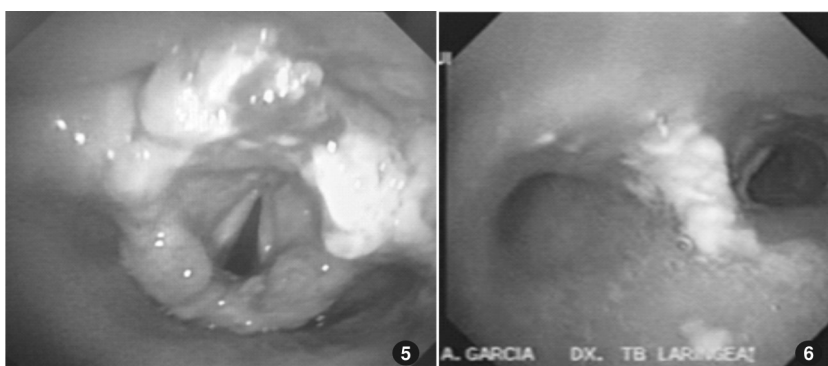
Con la confirmación de las pruebas inmunológicas y los antecedentes epidemiológicos, se decidió iniciar tratamiento con antimonio de meglumina (Glucantime®) a dosis de 20 mg/kg día por 30 días. El paciente manifestó mejoría a partir de la primera semana de iniciado el tratamiento. Los controles clínicos posteriores a la conclusión del tratamiento confirmaron la evolución favorable del cuadro, una mejora en la voz y la dificultad respiratoria. Un nuevo estudio endoscópico de control a los 6 meses mostraba la epiglotis aun decapitada pero menos edematizada, ya se visualizaban las cuerdas vocales

con movilidad conservada. Las paredes traqueales y bronquiales sin lesiones de aspecto nodular, pero aun con secreciones patológicas¹⁹⁻²⁵.

Discusión

La leishmaniasis se inicia generalmente con la aparición de una lesión ulcerativa cutánea en el lugar de la inoculación de los parásitos y es menos frecuente con lesiones mucosas por diseminación hematogena. El presente caso describe a un paciente procedente de una zona altiplánica, zona endémica de tuberculosis, y que trabajó en el trópico donde además de ser zona endémica de leishmaniasis, también es epidémica la tuberculosis.

Si bien la clínica y la epidemiología pueden sugerir la presencia de leishmaniasis mucocutánea, el diagnóstico definitivo se basa en la identificación del parásito que no ocurrió en el caso relatado. El frotis por escarificado y tinción con Giemsa presenta una sensibilidad del 75%, la cual disminuye con la evolución, llegando al 20% luego de los 6 meses. El aislamiento en cultivo y la inoculación en hamsters presentan una sensibilidad del 30 y el 50%, respectivamente. La negatividad de estas pruebas en el caso descrito se explicaría por el tiempo transcurrido desde el inicio del cuadro hasta su diagnóstico final (más de 2 años). La PCR es una técnica molecular de elevada sensibilidad, de gran utilidad en lesiones mucosas donde suelen haber escasas formas amastigotas, aunque de difícil disponibilidad en la mayor parte de las zonas endémicas. En nuestro caso no se identificó el germen, pero el diagnóstico clínico epidemiológico fue corroborado por serología y la reacción de Montenegro. La confirmación del diagnóstico procede en realidad de la respuesta terapéutica.



Figuras 5 y 6. Laringoscopia y broncoscopia 6 meses después de inicio de tratamiento para leishmaniasis

Los casos de leishmaniasis se han informado en diferentes partes del mundo y en casi todos consiste en compromiso de la mucosa oral. La Organización Mundial de la Salud (OMS) estima que el 2-3% de los pacientes con SIDA han desarrollado la leishmaniasis como infección oportunista. La leishmaniasis mucosa causada por *leishmania braziliensis* se sabe que afecta al 1-10% de los casos.

Aproximadamente, el 90% de los pacientes presentan cicatriz cutánea previa. En ocasiones, las lesiones mucosas también pueden aparecer en los pacientes sin lesiones cutáneas anteriores. La participación exclusiva de la mucosa es muy rara²⁰.

En la serie publicada en 2003 por Aliaga y col., en 31 pacientes con leishmaniasis mucosa (42% sin enfermedad subyacente, 58% con otras varias condiciones médicas), la ubicación principal de las lesiones fue la laringe (35%), mucosa oral (32%) y la nariz (16%). No se describieron las lesiones traqueales. Como en nuestro paciente, las lesiones mucosas se presentaron sin dolor en todos los pacientes. Las ulceraciones se informaron en 6 pacientes. De forma parecida a los hallazgos de la biopsia en nuestro paciente, patológicamente, las lesiones mostraron un infiltrado inflamatorio crónico con granulomas.

Los parásitos se identifican fácilmente en frotis de Giemsa o tinción hematoxilina-eosina. Pero el crecimiento del parásito en cultivos se presenta sólo en el 60% de los pacientes¹.

Una revisión reciente de literatura (1950 a 2013), de los casos de pacientes con manifestaciones primarias de leishmaniasis mucosa de cabeza y cuello, identificó solamente 13 pacientes y mostró que las localizaciones más frecuentes fueron la laríngea (54%) oral, 31% faríngea 23% y endonasal 15%, siendo la presentación clínica más frecuente la lesión exoftálica (69%)¹⁸.

Hasta nuestro conocimiento, no más de cuatro casos de localización traqueal han sido previamente relatados en la literatura, lo que demuestra la naturaleza excepcional del presente caso. Probablemente la demora en el diagnóstico (siendo el caso inicialmente interpretado como tuberculosis) justifique la progresión hacia la vía aérea inferior, aún en ausencia de inmunocompromiso²³⁻²⁵.

El tratamiento de elección en todas las formas clínicas de leishmaniasis es la administración de medicamentos antimoniales como antimonio de meglumina (Glucantime) y estibogluconato sodio (Pentostam). La meglumina se administra en dosis

de 20 mg/ kg de peso corporal/ día, a través de la vía intramuscular o intravenosa, a un máximo de 850 mg/ día, durante al menos 20 días. Los posibles efectos adversos de estos fármacos son dolores musculares, dolor en las articulaciones, anorexia, náuseas, vómitos, dolor de cabeza, hipertransaminasemia, pancreatitis química, trombocitopenia y neutropenia. Los pacientes con leishmaniasis mucocutánea deben ser tratados con 20 mg de antimonio pentavalente (0,2 ml pentostam) por kg de peso corporal al día, por vía intramuscular o por vía intravenosa durante 30 días y la inyección intralesional de estibogluconato de sodio (0,5 a 1,0 ml) puede ser eficaz. Ofrece alternativa menos costosa y bajos efectos secundarios¹¹⁻¹⁸.

Como conclusión, la leishmaniasis es una parasitosis endémica cuya incidencia se encuentra en aumento. Este caso enfatiza que es importante tenerla en cuenta como diagnóstico diferencial ante un paciente con lesiones en mucosas, incluso cuando no presente antecedentes de enfermedad cutánea, ya que la lesión primaria en algunos casos puede pasar desapercibida. Pese a su similitud macroscópica con la tuberculosis, este diagnóstico debe ser siempre sospechado en lesiones mucosas del árbol traqueo bronquial en zonas endémicas.

Conflicto de intereses: el autor declara no tener conflictos de intereses.

Bibliografía

1. Aliaga L, Cobo F, Mediavilla JD et al. Localized mucosal leishmaniasis due to *leishmania infantum*: clinical and microbiologic findings in 31 patients. *Medicine (Baltimore)* 2003; 82(3): 147-58.
2. Angles R, Le Pont F, Desjeux P. Visceral canine leishmaniasis in Bolivia. *Trans R Soc Trop Med Hyg* 1982; 76: 704.
3. Balcazar JM. Epidemiología en Bolivia. La Paz: Ediciones Juventud, 1955.
4. Balcazar JM. Historia de la medicina en Bolivia. La Paz: Ediciones Juventud, 1956
5. Costa JW Jr, Milner DA Jr, Maguire JH. Mucocutaneous leishmaniasis in a us citizen. *Oral surgery, oral medicine, oral pathology, oral radiology, and endodontics* 2003; 96(5): 573-577.
6. Delgado O, Feliciangeli MM, Gómez B, Alvarado J, García L, Bello C. The re-emergence of American visceral leishmaniasis in an old focus in Venezuela: present situation of human and canine infections. *Parasite* 1998; 5(4): 317-323.
7. Desjeux P, Aranda E, Aliaga O, Mollinedo S. Human Visceral Leishmaniasis In Bolivia; First proven autochthonous case from los Yungas. *Trans R Soc Trop Med Hyg* 1983; 77(6): 851-852.
8. Martínez E, Le Pont F, Mollinedo S, Cupolillo E. A first case of cutaneous leishmaniasis due to *Leishmania (Viannia)*

- lainsoni in Bolivia. *Trans R Soc Trop Med Hyg* 2001; 95 (4): 375-377.
9. Desjeux P, Mollinedo S, Le Pont F, Paredes A, Ugarte G. Cutaneous Leishmaniasis In Bolivia. A Study of 185 human cases from Alto Beni (La Paz Department) isolation and isoenzyme characterization of 26 strains of leishmania braziliensis. *Trans R Soc Trop Med Hyg* 1987; 81, 742-746.
 10. Croft SL, Dye C, Kahl LP. Leishmaniasis: The first century (1885-1985) new strategies for control. *Parasitology Today* 1988; 4 (2): 51-53.
 11. Faris RM, Jarallah JS, Khoja TA, Al-Yamani Mj. Intral-lesional treatment of cutaneous leishmaniasis with sodium stibogluconate antimony. *International Journal of Dermatology* 1993; 32(8): 610-612.
 12. Forero M, Pérez A, Barajas NC, Leyva YA, Zamora C. Nasolaryngotracheal mucosal leishmaniasis in an Adolescent. *Arch Argent Pediatr* 2014; 112(3): E101-4.
 13. Garret Aillon J. La espundia en Bolivia, observaciones del Dr. Manuel Antonio Vaca Diez. *Comentario histórico. Boletín Informativo de CENETROP* IX, 1-5, 1983.
 14. Gatti G, Boggino J, Prieto C. Un nouveau foyer de leishmaniose viscerale en Amerique du sud. *Bulletin de la Societe de Pathologie Exotique* 1939; 67, 387- 395.
 15. La Fuente C, Recacochea M, Tybayrenc M, Urjel R, Darras C, Cardozo L. Leishmaniasis en Bolivia: Presencia de dos complejos en los llanos orientales del departamento de Santa Cruz-Bolivia. *Boletín científico del CENETROP*, vol. XII, 1-15, 1986.
 16. Le Pont F, Desjeux P. Leishmaniasis In Bolivia II. The involvement of psychodopygus yucumensis and psychodopygus llanos martinsi in the selvatic transmission cycle of leishmania braziliensis in a lowland subandean region; mem. Río de Janeiro: Inst. Oswaldo Cruz, 1986, pp. 311-318.
 17. Le Pont F; Mollinedo S.; Mouchet J.; Desjeux P. Leishmaniose en Bolivie. IV. Le chien dans les cycles des leishmanioses en Bolivie. Rio de Janeiro: Inst. Oswaldo Cruz, 1989 pp 417-421.
 18. Leishmania species of all major complexes may be responsible for ml over the world. World health organization, "world health organization working to overcome the global impact of neglected tropical disease," first who report on neglected disease, World Health Organization, Geneva, Switzerland, 2010.
 19. Marshall BG, Kropf P, Murray K et al. Bronchopulmonary and mediastinal leishmaniasis: an unusual clinical presentation of Leishmania donovani infection. *Clin Infect Dis* 2000; 30(5): 764-9.
 20. Mignogna MD, Celentano A, Leuci S et al. Mucosal leishmaniasis with primary oral involvement: a case series and a review of the literature. *Oral Dis* 2015; 21(1): e70-8.
 21. Mollinedo S, Muñoz M, Hervas D et al. Leishmaniasis visceral y tegumentaria en niños en dos zonas endémicas de Bolivia. *Parasitología al día* 1992; 16: 11-120.
 22. Murray HW, Berman JD, Davies CR, Saravia NG. Advances in Leishmaniasis. *Lancet* 2005; 366(9496): 1561-1577.
 23. Piens MA, Arpin D, Rabodonirina M, Loire R, Brune J. Tracheal stenosis of inflammatory aspect. *Rev Pneumol Clin* 1997; 53(3): 150-2.
 24. Valda l. Leishmaniasis cutáneo difusa: informe del segundo caso boliviano; Cuadernos del Hospital de Clínicas 1980; 31: 1.
 25. Viglianesi A, Di Mauro D, Petrillo G. Multidetector computed tomography aspects of tracheal mucosal leishmaniasis localization *Jpn J Radiol* 2011;29(1): 59-62.