

# Consideraciones sobre afecciones de la fascia endotorácica o peripleura

**Autor:** Rey, Darío Raúl<sup>1</sup>

<sup>1</sup>Director Carrera de Especialistas en Neumonología U.B.A.

---

## Resumen

La tuberculosis de la pared torácica es excepcional y puede presentarse en forma de un absceso frío o una masa pseudo tumoral. En ausencia de lesiones pulmonares o extra pulmonares sugerentes de TB, es difícil diferenciar un absceso tuberculoso de un tumor de la pared torácica.

Se debe evaluar el diagnóstico de TB de la pared torácica, ante signos clínicos y radiológicos, especialmente en regiones de alta incidencia y prevalencia de la enfermedad. El pronóstico es muy bueno con el tratamiento actual para la TB. Si se asocia cirugía para efectuar la resección del absceso, se reducen las complicaciones y/o recurrencias. Si bien su presentación es muy poco frecuente, la Peripleuritis deberá tenerse en consideración. Habitualmente se asocia a lesiones pulmonares, linfáticas o costales en actividad. Siempre que se conozcan sus caracteres anatomoclínicos, la clínica y la radiología permiten sospechar su diagnóstico.

## Summary

Tuberculosis of the chest wall is rare and can present in the form of a cold abscess or a pseudo-tumor mass. In the absence of pulmonary or extrapulmonary lesions suggestive of TB, it is difficult to differentiate a tuberculosis abscess from a chest wall tumor.

The diagnosis of TB of the chest wall should be evaluated, given clinical and radiological signs, especially in regions of high incidence and prevalence of the disease. The prognosis is very good with the current treatment for TB. If surgery is associated to perform abscess resection, complications and / or recurrences are reduced. Although its presentation is very rare, Peripleuritis should be taken into consideration. Associated with active lung, lymphatic or rib lesions

As long as its anatomical-clinical characteristics are known, the clinic and radiology allow suspecting its diagnosis.

---

## Introducción

### Consideraciones anatómicas

La finalidad de esta exposición es que los neumonólogos no confundan esta forma clínica de presentación con una enfermedad pleural, ya que al punzarla, se provocaría una fistulización iatrogénica. Tal como se expondrá, el conocimiento de la anatomía del tórax, así como el reconocimiento de determinados signos radiológicos, permitirán su diagnóstico de certeza y eventual tratamiento.

La fascia endotorácica o peripleura es un espacio anatómico compuesto por grupos de fibras colocadas en forma aleatoria. Por ello, podría presentar colecciones sin una disposición laminar. La distribución y la cantidad de estas fibras no son homogéneas. Son disímiles en las zonas apical, costal y en la suprahiliar. En la fascia endotorácica que recubre la pared costal, existen tres zonas diferenciadas:

**1. Región costal:** Aquí es donde se forma el tejido peripleural con fibras conjuntivas cortas, pequeñas y muy delgadas, que se desarrollan entre la pleura parietal y la parte interna del tórax.

**2. Región del periostio:** Esta zona contacta con la pleura parietal. En la zona paravertebral, la fascia es de mayor grosor y posee ganglios linfáticos que siguen a las arterias intercostales.

**3. Región paraesternal:** Al contener a la cadena linfática y los vasos mamarios, el tamaño de la fascia es grueso. Sólo se aprecian en una radiografía lateral del Tórax o en una tomografía computarizada. Los ganglios linfáticos de la pleura parietal se dividen en dos zonas distintas, separadas por la línea axilar media. Los ganglios de la pared torácica que reciben la circulación linfática de la pleura parietal se distribuyen en cuatro grupos:

- A. *Ganglios linfáticos parietales:* Se dividen en intercostales posteriores y paravertebrales. Se hallan en la región costovertebral, dentro del tejido grueso de la fascia.
- B. *Ganglios anteriores o mamarios internos*
- C. *Ganglios linfáticos intercostales:* Ubicados entre los músculos intercostales y la región torácica lateral. Reciben directamente los vasos linfáticos de la pleura parietal.
- D. *Ganglios linfáticos diafragmáticos:* Reciben los vasos linfáticos de la pleura diafragmática y de la pleura parietal.

La inflamación o infección de la fascia endotorácica se denomina **Peripleuritis**.

Se desconoce su tasa de incidencia, ya que se han registrado muy pocos casos publicados.

Aun siendo la más reiterada, la Infección por Tuberculosis de la fascia endotorácica es muy poco común, aunque se han publicado observaciones producidas por otras causas<sup>1-6</sup>.

La tuberculosis (TB) de la pared torácica constituye del 1% al 5% de todos los casos de TB músculo esquelético<sup>1, 7, 8</sup>, que, a su vez, se encuentra con mucha menos frecuencia que la infección pulmonar aislada, y representa entre el 1% y el 2% de la TB en general. La baja incidencia puede deberse a que el músculo esquelético, el tejido mamario y el bazo, parecen ser relativamente invulnerables a la tuberculosis.<sup>9</sup> Los abscesos de tuberculosis de la pared torácica se encuentran con mayor frecuencia en los márgenes del esternón (**Figura A**) y a lo largo de las costillas, y también puede implicar las uniones costocondrales, las articulaciones costovertebrales y las vértebras<sup>9</sup>.

Según Grover y col. en un futuro cercano, es factible que su incidencia aumente tanto por la aparición de multirresistencia a las drogas antituberculosas como al mayor número de pacientes inmunosuprimidos<sup>10</sup>.

La Peripleuritis puede deberse a:

1. Generalización por una embolia de microorganismos (Esencialmente Mycobacterium Koch) al tejido subcutáneo de focos pulmonares;
2. Inoculación cutánea directa
3. Progresión a partir de una linfadenitis subyacente, sinovitis u osteomielitis<sup>9</sup>.

## Clínica

La Peripleuritis no presenta rasgos clínicos específicos que la hagan sospechar. Cuando el paciente presenta una o más tumoraciones torácicas que a la palpación sean renitentes y poco o nada dolorosas, unido al antecedente de TB padecida o a la confirmación de TB activa, se podrá validar inicialmente mediante la Radiografía de Tórax (RxTx). En el caso de un absceso frío de la pared torácica, hay antecedentes de tuberculosis en el 83% de los pacientes y de tuberculosis activa en el 17,4% de los casos<sup>11</sup>.

## Radiología

En la RxTx se aprecia una opacidad homogénea, de borde interno convexo y yuxta costal, tanto en el frente como en el perfil, descrita en 1938 por Skarby y conocida como el signo que lleva su nombre<sup>12</sup>. Si se halla en el ángulo costo frénico, no forma un ángulo obtuso, sino que se revela con un ángulo agudo (**Figura B**).

Por ello, el profesional no experimentado, lo confunde con un derrame pleural localizado y lo punciona, provocando una fistula iatrogénica (**Figura C**). Esta mismo proceso se produce en forma espontánea si la evolución de la lesión sigue su curso natural sin mediación específica (**Figura A**).

La ecografía puede mostrar una imagen hipoeoica heterogénea que certifica la densidad por reblandecimiento de la tumoración y permite ubicar la zona de biopsia<sup>13</sup>. Las lesiones infecciosas en la pared torácica son poco habituales y se ubican en las articulaciones esternoclaviculares. Constituyen el 1% de todas las infecciones articulares y suelen afectar a los drogadictos. La tuberculosis de la pared torácica es una entidad muy rara, aunque ocasionalmente encontrada, que afecta al esqueleto torácico<sup>14</sup>.

La Tomografía Computada (TC) es actualmente, el método adecuado para valorar las lesiones tuberculosas de la pared torácica. Admite demostrar la naturaleza y extensión de las formaciones en tejidos blandos, así como la adenopatía intra torácica y la erosión ósea que acompaña a dicha lesión. **(Figuras D y E)** Se detectan también lesiones insospechadas en el parénquima pulmonar y en la parte supra abdominal<sup>15</sup>.

En la zona retro mamaria, un absceso tuberculoso suele mostrarse en la TC como una lesión focal, bien delimitada, hipodensa y heterogénea, con un realce que la limita<sup>16</sup>. La TC puede revelar una comunicación directa con la pleura, una pérdida ósea costal en el absceso y la afectación pulmonar acompañante

Al ser más eficaz y sensible que la RxTx, la TC permite dirigir la biopsia o el avenamiento, realizar una apreciación de la lesión buscando localizaciones tuberculosas ya sean pulmonares o pleurales subyacentes u otras<sup>17</sup>.

**Tratamiento**

En razón de su escasa frecuencia, es causa de controversia si la Peripleuritis tuberculosa debe ser tratada sólo con medicación anti bacilar o complementada con cirugía. Por lo tanto en distintas publicaciones de la bibliografía, se considera la duración del tratamiento, su beneficio y las características del tratamiento quirúrgico. La sospecha de la etiología bacilar impone un tratamiento médico desde la preocupación diagnóstica a la espera de los resultados del cultivo y antibiograma<sup>18</sup>. Para algunos autores, un tratamiento médico bien realizado, que dura de 9 a 12 meses, puede curar per se. En la mayoría de los casos, se recomienda la combinación de ambas modalidades a fin de minimizar el riesgo de recurrencia. El procedimiento quirúrgico se basa fundamentalmente en el cierre de la cavidad residual después de la evacuación del absceso frío y en la resección de los tejidos infectados, incluidas los fragmentos óseos o cartilagosos afectados<sup>19-21</sup>. Ello disminuye las complicaciones y las recurrencias post quirúrgicas.

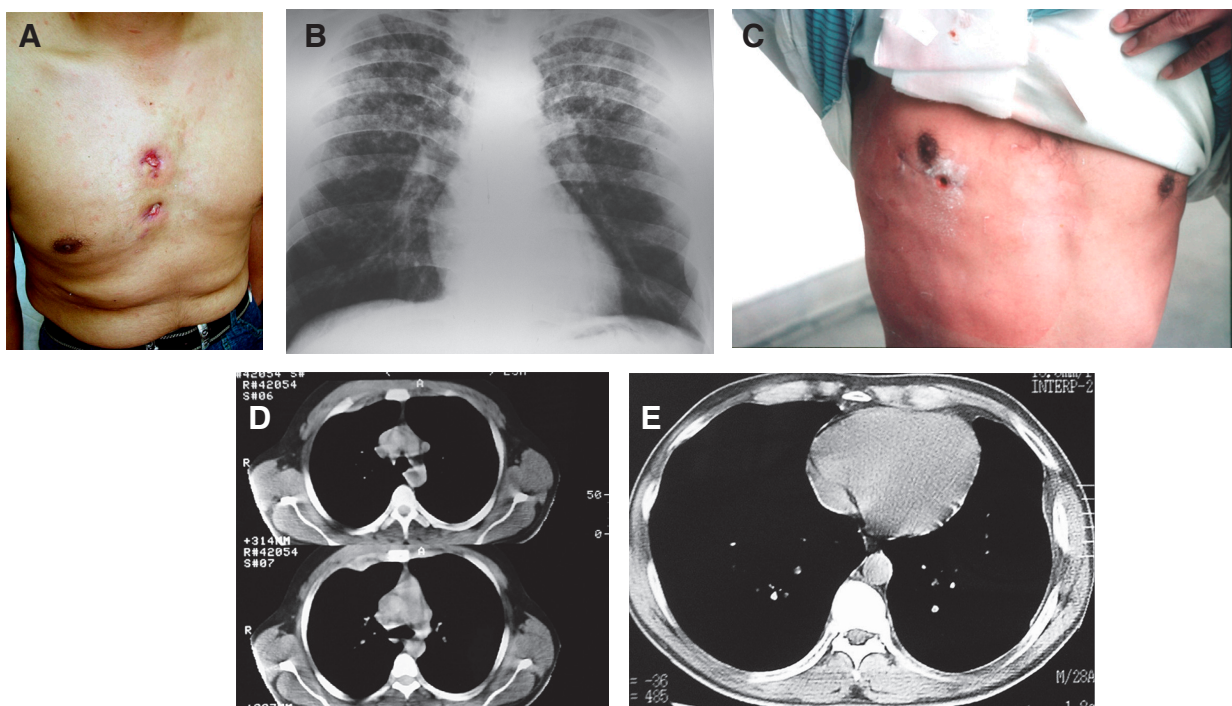


Figura A-E

## Bibliografía

1. Vacarezza O. Consideraciones sobre peripleuritis tuberculosa. *An Cát Patol Clin Tuberc* 1947; 7:237-58.
2. Rey JC, Rubinstein P. Consideraciones sobre un caso de peripleuritis tuberculosa en el curso de una primo infección. *Rev Asoc Med Argent.* 1947; 61: 619-20.
3. Rubinstein P, Rey DR. Peripleuritis (5 observaciones) *Trib Med* 1974, XIX: 368-79.
4. Bourimborde A, Castellano J. Dos casos de peripleuritis tuberculosa caseopurulenta. *Dia Med.* 1947; 19(28): 926-8.
5. Corti M, Palmieri M, Negróni R y col. Peripleuritis por P. Brasiliensis en un paciente con SIDA *Rev Inst Med Trop Sao Paulo.* 2004; 46: 47-50 doi: 10.1590/s0036-46652004000100010.
6. Malenchini M, Resano J, Leva A. Complicación operatoria de una esofagectomía por cáncer de esófago: peripleuritis (signo de Skarby). *Prensa Med Argent.* 1955; ;42(11): 749-51.
7. González Montaner J, Palma Beltrán O. Cátedra de Tisiología de la Facultad de Medicina de la Universidad de Buenos Aires. 3rd ed. Eudeba. 1977:395-696.
8. Adler B, Padley S, Muller N. Tuberculosis of the chest wall: CT findings. *J Comput Assist Tomogr* 1993; 17: 271-3.
9. Chen C, Shih J, Wang L y col. Tuberculous subcutaneous abscess: an analysis of seven cases. *Tubercle and Lung Disease.* 1996; 77: 184-7.
10. Grover S, Jain M, Dumeer S. Chest wall tuberculosis - A clinical and imaging experience. *Indian J of Radiology and Imaging* 2011; 21: 28-33.
11. Eric F, Redha S, Marc R, y col.- Cold Abscess of the Chest Wall: A Surgical Entity? *Ann Thorac Surg* 1998; 66: 1174-8.
12. Skarby H. Über die diagnostik extrapleuraler abszesse. (*Acta Radiol (Stockh)* 1938; 19: 259.
13. El Barni R, Lahkim M, Achour A. Abcès tuberculeux de la paroi thoracique chez l'enfant. *Pan Afr Med J.* 2013; 14: 99.
14. Smereczyński A, Kołaczyk K, Bernatowicz E. Chest wall - underappreciated structure in sonography. Part II: Non-cancerous lesions *J Ultrason* 2017; 17: 275–80. doi: 10.15557/JoU.2017.0040
15. Morris B, Maheshwari M, Chlawa A. Chest wall tuberculosis: A review of CT appearances *Brit J Radiology* 2004; 77: 449-57. doi: 10.1259/bjr/82634045
16. Supe A, Prabhu R, Priya H. Role of computed tomography in the diagnosis of rib and lung involvement in tuberculous retromammary abscesses *Skeletal Radiol* 2002; 31:96-8. doi: 10.1007/s00256-001-0451-2
17. Benjelloun H, Morad S, Zaghba N y col. Les abcès froids pariétaux thoraciques chez les sujets immunocompétents. *Pan Afr Med J.* 2015; 20: 161.
18. Tsagouli P, Sotiropoulou E, Filippousis P y col. Contribution of computed tomography guided percutaneous drainage of tuberculous cold abscesses adjunctive to pharmaceutical antitubercular treatment *Eur J Radiol.* 2012; 81(3): 562-5. doi: 10.1016/j.ejrad.2011.02.048.
19. Paik H; Chang K; Kang J y col. Surgical treatment of tuberculous cold abscess of the chest wall. *Yonsei Med J* 2002; 43: 309-14.
20. Gözübüyük A, Özpolat B, Gürkök S y col.- Surgical management of chest wall tuberculosis *J Cutan Med Surg* 2009; 13: 33-9.
21. Kuzucu A; Soysal O, GunenH. The role of surgery in chest wall tuberculosis. *Interact Cardiovasc Thorac Surg.* 2004; 3: 99-103 doi: 10.1016/S1569-9293(03)00192-0.