

Neumonitis por hipersensibilidad: Reporte de dos casos clínicos

Autores: Santos Andrade Víctor Alfonso; Mosquera Ricardo; Parra Maximiliano

Universidad del Valle, Cali - Valle. Colombia

Introducción

La neumonitis por hipersensibilidad (NH), también conocida como alveolitis alérgica extrínseca, es una enfermedad pulmonar inflamatoria poco común, con síntomas sistémicos, producto de inhalación reiterada y sensibilización por partículas aéreas antigénicas¹. La primera mención de la enfermedad se atribuye a Bernardino Ramazzini, quien en 1700 publicó un libro sobre enfermedades profesionales en el que describió una enfermedad respiratoria característica de manipuladores de granos. Posteriormente, el término “pulmón del granjero” fue acuñado por Pepys y colaboradores como un prototipo de neumonitis por hipersensibilidad². Las personas que presentan neumonitis por hipersensibilidad generalmente están expuestas a los antígenos en el hogar o en el trabajo y existe una susceptibilidad genética a desarrollar la enfermedad.

En este artículo se informan dos casos de neumonitis por hipersensibilidad en la ciudad de Cali, Colombia, relacionados con exposición a antígenos en el hogar, nexos epidemiológicos establecidos a partir de la convivencia con aves y confirmado por hallazgos en la biopsia pulmonar.

Caso clínico 1

Hombre de 60 años, contador público

Consultó por un cuadro clínico de cuatro meses de evolución con tos seca episódica, acompañado de disnea a esfuerzos moderados, sin fiebre ni pérdida de peso. Había consultado cinco días antes y se le había indicado claritromicina en dosis de 500 mg/12 horas.

Interrogatorio: refiere hipertensión arterial desde el 2007 en tratamiento con enalapril a razón de 5 mg/día. Se reconoce como tabaquista ocasional. Se establece la existencia de contacto con aves (loros) en el hogar desde varios meses antes del inicio de la sintomatología.

Examen físico: se registraron los siguientes signos vitales: presión arterial 100/60 mmHg, frecuencia cardíaca 87 l/min, frecuencia respiratoria 18 respiraciones/min, saturación de oxígeno 91% respirando aire medio ambiente. La auscultación cardiopulmonar era normal. Se observó acrocianosis.

Debido a estos hallazgos se decidió hospitalizar para estudio.

Exámenes complementarios: el examen de orina y el hemograma resultaron dentro de los límites normales, al igual que los análisis de TSH, creatinina y nitrógeno ureico sérico. La prueba de tubercu-

lina fue negativa y el estudio de VIH no reactivo. La espirometría resultó compatible con un patrón restrictivo severo que mejoraba al administrar un agente broncodilatador (**Tabla 1**).

TABLA 1. Espirometría del paciente del Caso Clínico 1

	Pre broncodilatador (ml)	Pre broncodilatador (% predicho)	Post broncodilatador (ml)	Post broncodilatador (% predicho)
CVF	1320	30.1%	1870	42.8%
VEF ₁	1060	34.1%	1530	49%
VEF ₁ /CVF (%)	80.6		81.7	

Abreviaturas: CVF: capacidad vital forzada; VEF₁: volumen espiratorio forzado en un segundo

En la radiografía de tórax (**Figura 1**) se encontró aumento del intersticio peribronquial parahiliar bilateral e infiltrado reticulonodular difuso en ambos campos pulmonares. La tomografía computada de tórax con contraste (**Figura 2**) reveló un aumento del intersticio peribronquial parahiliar bilateral con patrón de vidrio esmerilado en forma difusa en ambos campos pulmonares; e infiltrado reticular apical anterior bilateral de predominio izquierdo.

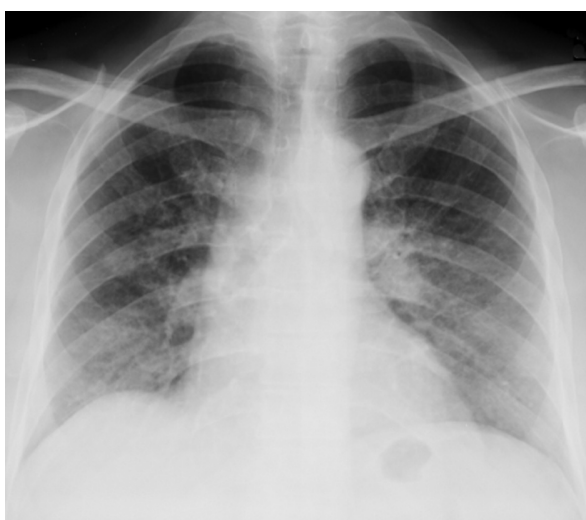

Figura 1. Radiografía de tórax. Aumento del intersticio peribronquial parahiliar bilateral. Infiltrado reticulonodular difuso en ambos campos pulmonares

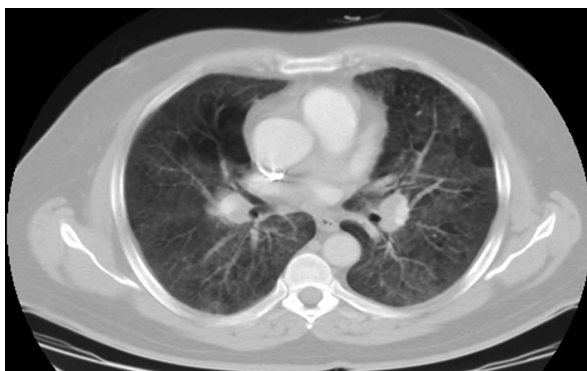

Figura 2. Tomografía computada de tórax con contraste. Aumento del intersticio peribronquial parahiliar bilateral con patrón de vidrio esmerilado en forma difusa en ambos campos pulmonares. Infiltrado reticular apical anterior bilateral de predominio izquierdo

Anatomía patológica: Se solicitó interconsulta con el servicio de cirugía de tórax y realizándose una biopsia pulmonar guiada por videotoracoscopia. El estudio de las muestras, tomadas de los lóbulos superior e inferior izquierdo, mostró compromiso intersticial en parches caracterizado por engrosamiento septal secundario a la proliferación celular de linfocitos, histiocitos y plasmocitos, con formación de pseudogranulomas y presencia de granulomas de cuerpo extraño y cuerpos de Schauman. En los bronquiolos se observaron hiperplasia del epitelio e inflamación crónica de la pared compatibles con neumonitis por hipersensibilidad (**Figuras 3A y 3B**)

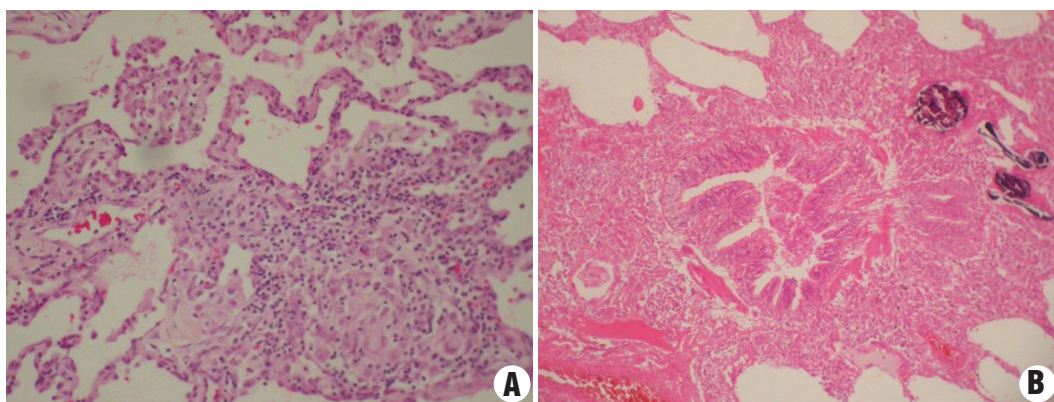


Figura 3. Biopsia pulmonar (lóbulos superior e inferior izquierdo). Compromiso intersticial en parches con engrosamiento septal por proliferación celular de linfocitos, histiocitos y plasmocitos con formación de pseudogranulomas, presencia de granulomas de cuerpo extraño y cuerpos de Schauman. Hiperplasia del epitelio e inflamación crónica de la pared bronquiolar. Hallazgos compatibles con neumonitis por hipersensibilidad.

Diagnóstico: Los hallazgos histopatológicos se consideraron compatibles con neumonitis por hipersensibilidad.

Tratamiento: En base al diagnóstico se inició tratamiento con corticoides (prednisona 25 mg/día), oxígeno domiciliario y rehabilitación pulmonar. La mejoría se reflejó en un aumento de la distancia caminada en seis minutos (357 metros el 04/07/12 aumentando a 392 metros el 28/09/12). En tanto el consumo de oxígeno (VO_2) estimado fue de de 9.45 ml/ O_2 /Kg incrementándose a 10 ml/ O_2 /kg. A los tres meses de tratamiento, en base a la mejoría de sintomatología, se disminuyó progresivamente el corticoide hasta 5 mg/día.

Caso clínico 2

Mujer de 45 años, ama de casa

Consulta, ambulatoriamente, al Servicio de Neumología, por un cuadro clínico de tres meses de evolución consistente en tos seca acompañado de disnea de esfuerzo, fiebre de predominio vespertino y sudoración nocturna.

Interrogatorio: No presenta antecedentes patológicos personales ni familiares de importancia.

Examen físico: los signos vitales era: presión arterial 120/80mmHg, frecuencia cardiaca 85 l/min y frecuencia respiratoria 18 respiraciones/min. La auscultación pulmonar reveló estertores gruesos en ambos campos pulmonares.

Exámenes complementarios: el hemograma, creatinina, nitrógeno ureico estaban dentro de los límites normales. La prueba de tuberculina fue negativa. La espirometría (**tabla 2**) resultó compatible con patrón restrictivo moderado que no mejoró con la administración del agente broncodilatador.

TABLA 2. Espirometría de la paciente del Caso Clínico 2

	Pre broncodilatador (ml)	Pre broncodilatador (% predicho)	Post broncodilatador (ml)	Post broncodilatador (% predicho)
CVF	1660	54%	1570	51%
VEF ₁	1330	52%	1230	48%
VEF ₁ /CVF (%)	80		78	

Abreviaturas: CVF: capacidad vital forzada; VEF₁: volumen espiratorio forzado en un segundo

El estudio de volúmenes pulmonares reveló capacidad pulmonar total (CPT) 3540 ml (74%), volumen residual (VR) 1880 ml (111%) y relación VR/CPT 53. Los valores postbroncodilatador fueron CPT 3290 ml (69%), VR 1720 ml (101%) y relación VR/CPT 52. Este resultado sugiere atrapamiento de aire.

La radiografía de tórax (**Figura 4**) mostró engrosamiento peribronquial, mediastino ensanchado con retracción traqueal, elevación de hemidiafragma derecho e hiperinsuflación de pulmón izquierdo. La

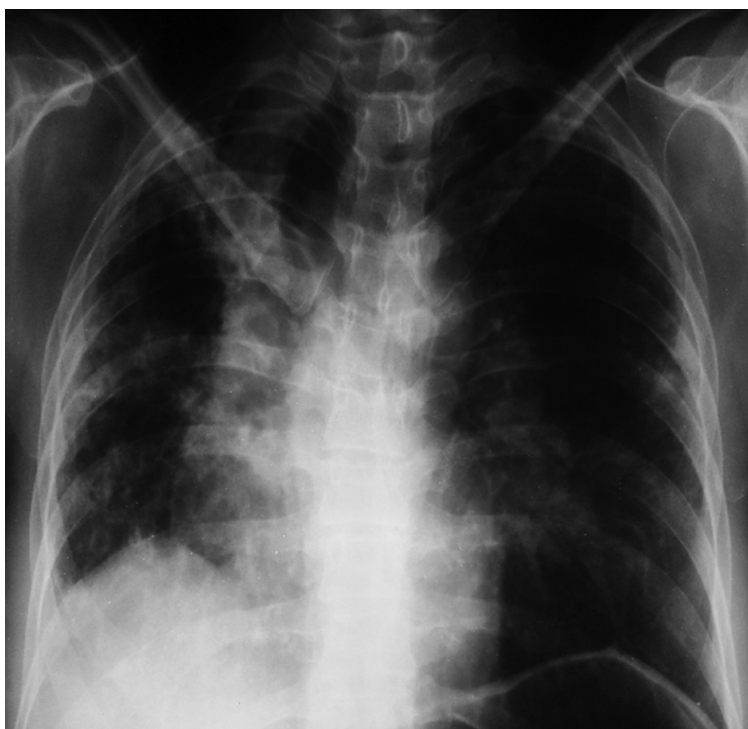

Figura 4. Radiografía de tórax. Engrosamiento peribronquial, mediastino ensanchado con retracción traqueal, elevación de hemidiafragma derecho e hiperinsuflación de pulmón izquierdo.

tomografía de tórax de alta resolución (**Figura 5**) puso en evidencia tractos fibrosos en ambos ápices pulmonares, predominantemente derecho con pérdida de volumen y áreas de vidrio esmerilado en las bases pulmonares.

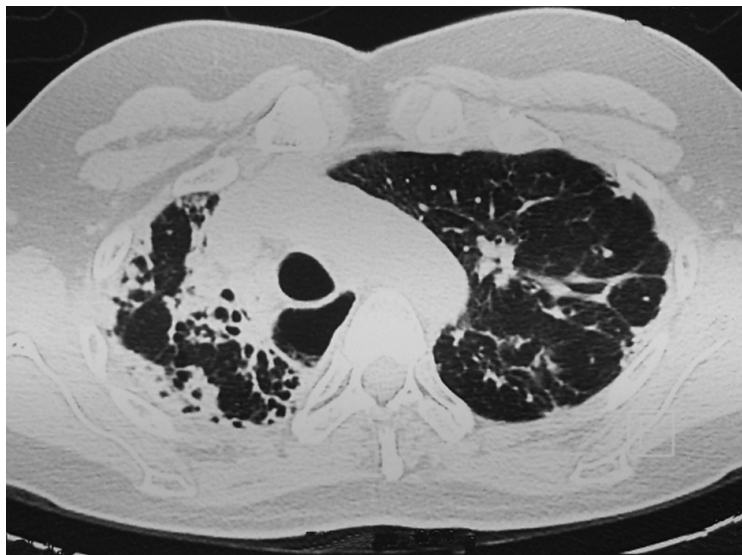


Figura 5. Tomografía de tórax de alta resolución. Tractos fibrosos en ambos ápices pulmonares, predominantemente derecho con pérdida de volumen y áreas de vidrio esmerilado en bases pulmonares

Anatomía patológica: Se realizó una biopsia pulmonar abierta en hemitórax derecho. Se observó compromiso intersticial en parches con engrosamiento septal secundaria a proliferación celular de linfocitos y plasmocitos con formación de pseudogranulomas, presencia cuerpos de Schauman y compromiso de la pared de los bronquiolos. A nivel alveolar se observó escasa descamación de macrófagos en la luz; con la coloración de tricromo no se evidenció fibrosis.

Diagnóstico: Los hallazgos histopatológicos se consideraron compatibles con neumonitis por hipersensibilidad.

Tratamiento: Con el diagnóstico de neumonitis de hipersensibilidad se indicó tratamiento con prednisona 20 mg/día por dos meses. Posteriormente, y ante la mejoría de los síntomas, la dosis se redujo a 5 mg/día.

Discusión

La neumonitis por hipersensibilidad es una enfermedad causada por una respuesta inmune exagerada a un antígeno. La presentación clínica y evolución de la enfermedad están determinadas por la cantidad, naturaleza y tiempo de exposición y susceptibilidad genética. La prevalencia de la enfermedad varía de acuerdo al país, clima, prácticas agrícolas y costumbres sociodemográficas³. Ocurre con mayor frecuencia en climas fríos, húmedos y en individuos no fumadores respecto a los fumadores bajo un riesgo de exposición similar⁴. La incidencia del pulmón de granjero se ha reducido con el reemplazo de herramientas agrícolas antiguas por otras más modernas en torno a la producción, secado, almacenamiento y ensilaje del heno.

Existe una variedad de antígenos capaces de producir la enfermedad los cuales pueden ser hongos, bacterias, protozoarios, proteínas animales (principalmente aves) o compuestos químicos de bajo peso molecular⁵. Generalmente estos antígenos tienen que ser suficientemente pequeños ($< 5 \mu\text{m}$) para llegar a la vía aérea distal y desencadenar la enfermedad. Actualmente existen 200 antígenos orgánicos

descritos en asociación con alveolitis extrínseca alérgica⁶. Los antígenos causales pueden clasificarse en cinco categorías representadas por prototipos de la enfermedad (**Tabla 3**).

TABLA 3. Prototipos de Neumonitis por hipersensibilidad según las clases principales de antígenos. *Adaptado de Lacasse Y, Cormier Y. Hypersensitivity pneumonitis. Orphanet Journal of Rare Diseases. 2006, 1:25.*

Clase de antígeno	Antígeno específico	Enfermedad
Bacteria	<i>Saccharopolyspora rectivirgula</i>	Pulmón de granjero
Hongo	<i>Trichosporon cutaneum</i>	NH de verano
Micobacteria	<i>Mycobacterium avium intracellulare</i>	Pulmón de bañera de agua caliente
Proteínas	Sangre alterada de paloma (probablemente IgA)	Enfermedad del criador de palomas
Productos químicos	Difenilmetano disocianato	NH por Difenilmetano disocianato

La presentación clínica depende de la frecuencia e intensidad en la exposición del antígeno. Se clasifica de acuerdo al tiempo de evolución en aguda, subaguda y crónica; sin embargo también se han descrito una clasificación de acuerdo a la modalidad de progresión de la enfermedad (activa no progresiva e intermitente, aguda progresiva e intermitente, crónica no progresiva y crónica progresiva)³.

En un estudio realizado en dos países se encontró que los síntomas y signos más frecuentes en pacientes con diagnóstico de neumonitis por hipersensibilidad fueron en orden descendente disnea (98%), tos (91%), estertores inspiratorios (87%), pérdida de peso (42%), opresión torácica (35%), escalofríos (34%), cianosis (32%), sibilancias (31%), dolores en el cuerpo o malestar general (24%), acropaquia (21%), fiebre (19%)⁷.

La radiografía de tórax suele ser normal en 30% de los pacientes con NH. En la forma aguda se caracteriza por infiltrado en vidrio esmerilado, en ocasiones asociado con micronódulos. En la forma subaguda se observan infiltrados reticulares y micronodulares y, en la crónica se evidencia un patrón reticular, con infiltrados en panal de abejas. La tomografía computada de alta resolución ofrece una mejor ayuda para el diagnóstico por su mejor sensibilidad respecto de la radiografía de tórax. En la formas aguda y subaguda los hallazgos característicos son opacidades en parches o difusas en vidrio esmerilado con nódulos pequeños bien definidos centrolobulares. En la forma crónica hay signos de fibrosis pulmonar tales como pérdida de volumen, opacidades reticulolineares o en panal de abejas. La distribución es de predominio en lóbulos superiores respecto a los inferiores.

Las pruebas de función pulmonar se caracterizan por patrón restrictivo en la mayoría de los casos y empeoramiento del intercambio gaseoso. Estos hallazgos no son específicos de NH y son compatibles con cualquier enfermedad pulmonar intersticial. La anomalía funcional más frecuente es la hipoxemia durante el ejercicio.

En el lavado bronquioalveolar (LBA) la ausencia de linfocitos descarta el diagnóstico; pero **pero** la presencia de éstos no lo confirma en pacientes asintomáticos dado que la linfocitosis puede observarse en individuos expuestos y en otras entidades. Los resultados del LBA dependen del tiempo desde la última exposición al antígeno: los neutrófilos se incrementan en las primeras 48 horas hasta la primera semana. En pacientes sintomáticos o expuestos y en los trabajadores no fumadores asintomáticos el LBA revela linfocitosis CD4 y CD8 (> 50%). Estos niveles pueden permanecer elevados si la exposición al antígeno no es interrumpida⁸. La relación CD4/CD8 en LBA usualmente está disminuida.

Los anticuerpos específicos contra el antígeno (precipitinas séricas) son útiles en el diagnóstico de neumonitis por hipersensibilidad; sin embargo, un hallazgo positivo no confirma el diagnóstico y un resultado negativo no descarta la enfermedad⁵. Las precipitinas son identificadas por difusión radial (Ouchterlony) o por técnica de ensayo de inmunoabsorción ligado a enzimas. El test de provocación se realiza en condiciones controladas, en centros especializados.

En paciente sintomáticos el hemograma puede revelar leucocitosis con desviación a la izquierda, en ocasiones eosinofilia hasta en un 20% de los casos. El complemento sérico, proteína C reactiva y deshi-

drogenasa láctica pueden estar aumentadas. Las inmunoglobulinas séricas pueden estar elevadas con excepción de la IgE. El factor reumatoideo puede ser positivo.

El estudio histopatológico sirve para confirmar el diagnóstico y ayuda al diagnóstico diferencial con otras enfermedades intersticiales. La cirugía por videotoracoscopia es el procedimiento de elección para la biopsia pulmonar a causa de su menor morbimortalidad, menor estancia hospitalaria y buen rendimiento diagnóstico⁵. Los hallazgos histológicos consisten en infiltrados intersticial linfoplasmocítico, granulomas no necrotizantes pobremente formados y la bronquiolitis celular⁹.

El pronóstico en la forma aguda es favorable si existe un tratamiento adecuado. En las formas subaguda o crónica (especialmente en la enfermedad por criadores de palomas) existe progresión a fibrosis pulmonar y con pronóstico ominoso a largo plazo¹⁰. La fibrosis pulmonar en los hallazgos en la biopsia o en la tomografía de alta resolución indica un pobre pronóstico³.

Los pilares del manejo de la NH son la suspensión de la exposición al antígeno, el uso de materiales de protección en el trabajo en caso de no poder cambiar de ambiente y el tratamiento farmacológico. El ambiente de exposición debe ser evaluado cuidadosamente con el fin de encontrar zonas o áreas susceptibles de intervención como zonas de humedad y mala ventilación. La terapia farmacológica consiste en esteroides sistémicos específicamente en pacientes con alteraciones en las pruebas de función pulmonar y radiografía de tórax anormal. En los pacientes con forma subaguda, si la exposición al antígeno se evita, la prednisona por 3 a 6 meses puede ser suficiente para la remisión de la enfermedad. Sin embargo, en pacientes con forma crónica, el uso de corticoesteroides requiere tiempo prolongado. Un esquema empírico puede consistir de 0,5 mg/kg/día de prednisona durante 4 a 6 semanas y posteriormente una reducción gradual hasta la dosis de mantenimiento de aproximadamente 10 mg/día³. La suspensión completa de los corticoesteroides puede realizarse en ausencia de alteraciones clínicas o funcionales. Otra opción son los inmunosupresores ahorradores de esteroides especialmente para formas crónicas; éstos incluyen la azatioprina y el micofenolato mofetilo con mejoría en las pruebas de función pulmonar y menos efectos adversos¹¹. Se ha descrito el tratamiento con rituximab, un anticuerpo monoclonal quimérico anti CD20, en casos refractarios a tratamiento convencional¹². En casos de enfermedad avanzada una opción es el trasplante pulmonar.

Conflicto de intereses. Los autores declaran que no hay conflicto de intereses en el presente manuscrito.

Agradecimiento: a la Dra. Paulina Ojeda por aportar las imágenes histopatológicas y la descripción de los hallazgos.

Referencias

1. Zacharisen MC, Fink JN. Hypersensitivity pneumonitis and related conditions in the work environment. *Immunol Allergy Clin North Am.* 2011; 31(4): 769-86.
2. Pepys J, Riddell R, Citron KM, et al. Precipitins against extracts of hay and moulds in the serum of patients with farmer's lung, aspergillosis, asthma, and sarcoidosis. *Thorax.* 1962; 17: 366-74.
3. Selman M. Hypersensitivity pneumonitis. In: *Interstitial lung disease*, 5th ed. Schwarz M, and King TE Jr, editors. Shelton, CT: People's Medical Publishing House-USA. 2011: 597-625.
4. Cano-Jiménez E, Acuña A, Botana MI, Hermida T, González MG, Leiro V, Martín I, Paredes S, Sanjuán P. Farmer's Lung Disease. A Review. *Arch Bronconeumol.* 2016; 52: 321-328.
5. Sforza R, Marinou A. Hypersensitivity pneumonitis: a complex lung disease *Clin Mol Allergy.* 2017; 15: 1-8.
6. Pereira CA, Gimenez A, Kuranishi L, Storrer K. Chronic hypersensitivity pneumonitis. *Journal of Asthma and Allergy.* 2016; 9: 171-181.
7. Lacasse Y, Selman M, Costabel U, et al. Clinical diagnosis of hypersensitivity pneumonitis. *Am J Respir Crit Care Med.* 2003; 168: 952-8.
8. D'Ippolito R, Chetta A, Foresi A, et al. Induced sputum and bronchoalveolar lavage from patients with hypersensitivity pneumonitis. *Respir Med.* 2004; 98: 977.
9. Miller R et al. Hypersensitivity Pneumonitis, A Perspective From Members of the Pulmonary Pathology Society. *Arch Pathol Lab Med.* 2018; 142(1): 120-126.
10. Perez-Padilla R, Salas J, Chapela R, Sanchez M, et al. Mortality in Mexican patients with chronic pigeon breeders lung compared to those with usual interstitial pneumonia. *Am Rev Respir Dis.* 1993; 148: 49-53.
11. Adegunsoye A, Oldham JM, Fernández Pérez ER, et al. Outcomes of immunosuppressive therapy in chronic hypersensitivity pneumonitis. *ERJ Open Res.* 2017; 3: 00016-2017.
12. Keir GJ, Maher TM, Ming D, et al. Rituximab in severe, treatment-refractory interstitial lung disease. *Respirology.* 2014; 19: 353.