

CASO: Enfermedad Intersticial (EIP) con evolución fatal

Autores: Eduardo del Valle, Marcelo Fernández Casares, Alejandra González, Alfredo Monteverde, María Bigot, Analía Santos, Mercedes Esteban, Adrián Moreno.
Hospital Nacional Alejandro Posadas, Sección Neumonología.

Presentación del caso

Paciente femenina de 48 años, oriunda de Formosa, que reside en Buenos Aires. Tabaquista de 70 paquetes/año hasta hace 1 mes, es ama de casa y padece esquizofrenia que requirió varias internaciones, en tratamiento con Valproato de sodio 800 mg/día y Risperidona 2 mg/día.

Comenzó hace 2 meses con disnea clase funcional I que en los últimos 15 días progresa a III-IV sin responder a broncodilatadores y corticoides sistémicos. Tuvo disminución de 5-6 kg en los últimos 2 meses. No presentó fiebre ni tos.

Desde el 2/11 al 7/11/2010 estuvo internada en otro centro con diagnóstico presuntivo de neumonía, siendo dada de alta con claritromicina y oseltamivir.

Ingresó al hospital el 9/11 por disnea clase funcional IV, mala mecánica ventilatoria, saturación 88%, y crepitantes bilaterales tipo velcro.

La radiografía de tórax de ingreso mostró infiltrados reticulares finos a predominio de campos

medios e inferiores bilaterales, y mediastino superior ensanchado.

Los datos más relevantes del laboratorio fueron: leucocitos $15300/\text{mm}^3$, hematocrito 40%, urea 0.80 g/L, creatinina 0.5 mg/dL, ionograma 138/3.7/100 mmol/L, FAL 130 UI/L, TGO32 UI/L, TGP 50 UI/L, plaquetas $567000/\text{mm}^3$, EAB 7.43/42/80.6/27.5/2.9/98 (0.50), PAFI: 160. Serología VIH negativo. Espudo para bacilo de Koch (BAAR) negativo. El panel de exámenes inmunológicos y tiroideo fueron normales.

La evaluación por ginecología no mostró anomalías; Ecografía ginecológica escasa cantidad de líquido libre en Douglas, resto sin anomalías.

Con diagnóstico presuntivo de neumonía intrahospitalaria se inició tratamiento antibiótico con piperacilina tazobactam y diuréticos endovenosos durante dos días. Requirió ventilación no invasiva (VNI) durante 24 horas.

La TAC de tórax demostró adenopatías mediastinales, derrame pleural izquierdo, infiltrados difusos bilaterales con predominio de vidrio esmerilado y engrosamiento septal (Figura 1).

Una punción pleural mostró un líquido de aspecto turbio, elementos totales 1130, leucocitos $810/\text{mm}^3$ con predominio polimorfonuclear, pH 7,5, glucosa 1,10 g/L, proteínas totales 1,9 g/dL,

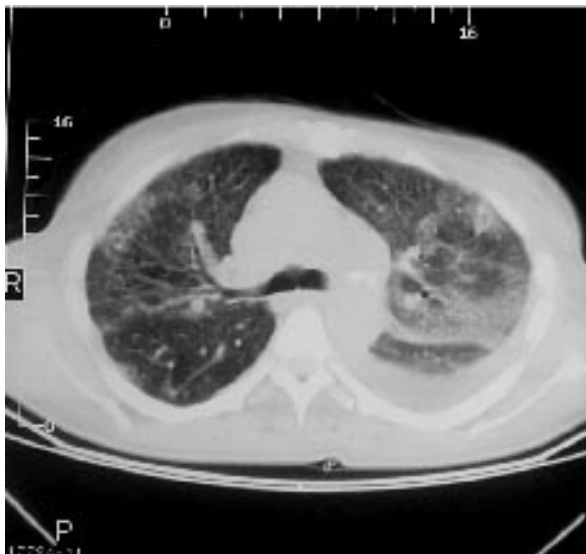


Figura 1: Se observan imágenes reticulares que confluyen, y en "vidrio esmerilado". También se observa derrame pleural izquierdo.

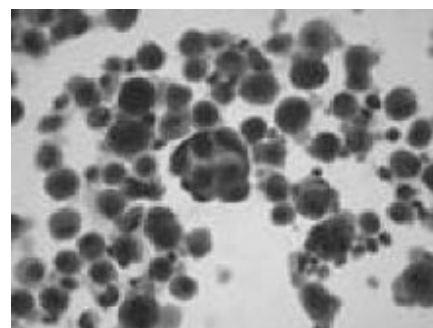


Figura 2: Celularidad de adenocarcinoma en el líquido del lavado bronquioalveolar

albúmina 0.88 g/dL, LDH 341 UI/L. Plasma: proteínas totales 5 g/dL, albúmina 2.2 g/dL, LDH 416 UI/L, cociente de proteínas 0.38, cociente de LDH 0.81, gradiente de albúmina 1.32. Citológico negativo para células neoplásicas.

La paciente evolucionó con empeoramiento de su mecánica ventilatoria e hipoxemia progresiva requiriendo nuevamente VNI e ingresa a UTI el 16/11/2010. Se administran corticoides en altas dosis, y el 23/11 requiere ARM. El 24/11 se realizó fibrobroncoscopia (FBC) con lavado broncoalveolar (BAL) y biopsia transbronquial (BTB), encontrándose leve engrosamiento de la vertiente anterior de la carina, sin lesión endobronquial. El resultado del BAL para gérmenes comunes fue negativo, BAAR negativo, relación CD4/CD8 0.95. El día 1/12/2010 la paciente presenta paro cardiorespiratorio que no responde a maniobras de resucitación. Se recibe resultado citológico del BAL (Figura 2).

Discusión clínica

Dr. Eduardo del Valle: Se discute una paciente de 46 años internada en otro centro con diagnóstico de neumonía con evolución desfavorable. Tiene antecedentes de esquizofrenia con múltiples internaciones psiquiátricas, por lo que toma una medicación difícil de asociar a su afección pulmonar. Debido a su reciente internación en otro centro, y ante la presencia de infiltrados radiológicos y leucocitosis, se indicó administrar antibióticos para neumonía intrahospitalaria, sin obtener aislamiento bacteriológico ni respuesta terapéutica. Pese al tratamiento, requirió el suministro de fracciones inspiradas crecientes de oxígeno. Por posible insuficiencia cardíaca, se indicó furosemida EV, sin lograr cambios. La serología negativa para VIH permitió descartar infecciones oportunistas, y no se encontró enfermedad maligna ginecológica. Tampoco aportó datos positivos el panel de anticuerpos buscando enfermedades del tejido conectivo. El agrandamiento de mediastino superior visto en la radiografía de tórax, con adenomegalias en la TAC, las características de los infiltrados pulmonares predominantemente intersticiales y el derrame pleural izquierdo merecen la discusión de los posibles diagnósticos diferenciales.

Dr. Marcelo Fernández Casares: Las enfermedades intersticiales (EIP) son en su mayoría de curso crónico, y la insuficiencia respiratoria ocurre tardíamente después de un prolongado curso.

Sin embargo, algunas EIP, tales como neumonía intersticial aguda, neumonía eosinofílica aguda y la neumonitis por hipersensibilidad aguda, se manifiestan con un cuadro agudo.

Por otro lado, procesos infecciosos, insuficiencia cardíaca, aspiración de humos y gases tóxicos, linfangitis carcinomatosa y hemorragia alveolar pueden dar cuadros agudos simulando una EIP. En los últimos años se ha observado que las EIP crónicas pueden tener en su evolución una exacerbación aguda de la enfermedad sin ninguna causa identificable, que en muchos casos conduce a la muerte. En dichos cuadros se imbrican hechos clínicos, tomográficos e histopatológicos de la enfermedad crónica de base junto a los del evento agudo¹.

El paciente con EIP y falla respiratoria aguda presenta un desafío para el clínico. El curso es rápido, los elementos diagnósticos imprecisos o asociados con morbilidad y el pronóstico en estas situaciones es pobre. Sin embargo, distinguir entre una causa reversible y potencialmente tratable, de una irreversible como la natural progresión de la enfermedad influye en el pronóstico y en las intervenciones terapéuticas².

En general, la radiografía de tórax es de limitado valor en estas entidades, dada su falta de especificidad. Sin embargo, en el caso de nuestra paciente, la presencia del infiltrado intersticial difuso más el derrame pleural y el ensanchamiento del mediastino limita significativamente los diagnósticos diferenciales. Estos hallazgos fueron confirmados por la TACAR. Con la serología negativa para VIH y los resultados del BAL, se descartaron a priori infecciones oportunistas, tuberculosis y otras infecciones respiratorias. Por tanto quedan en primer lugar como diagnósticos presuntivos las afecciones neoplásicas para cuya certificación quizás se hubieran necesitado otros procedimientos más invasivos.

Dra. Alejandra González: En el estudio de enfermedad intersticial (EIP) y drogas es necesario realizar un interrogatorio detallado de medicamentos como antibióticos, agentes anti-inflamatorios, antiarrítmicos, agentes quimioterapéuticos, y drogas ilícitas como heroína, cocaína y sus derivados. Son dos los mecanismos asociados: toxicidad directa y reacción inmunoalérgica. El compromiso pulmonar puede ocurrir horas, semanas o años después que la droga se ha iniciado y aún luego de discontinuada. En el contexto clínico de esta paciente, con su trastorno psicótico, es difícil excluir

la toma de cualquier droga. La medicación indicada era ácido valproico y risperidona. De las mismas no hay reportes de enfermedad intersticial. Del ácido valproico se describen hemorragia alveolar difusa y derrame pleural con eosinofilia^{3, 4, 5}.

Dr. Alfredo Monteverde: Los elementos más orientadores para el diagnóstico en este caso están en las imágenes, con el predominio en vidrio esmerilado y engrosamiento septal difuso, y dos hallazgos que limitan los diagnósticos diferenciales en el contexto clínico señalado, las adenopatías mediastínicas y el derrame pleural izquierdo, un exudado por la LDH elevada. Para sarcoidosis el cuadro clínico es muy severo y de rápida evolución, no respondió a los corticoides, el derrame es infrecuente y la relación CD4/CD8 no es la esperada.

El diagnóstico de linfoma puede explicar todo lo mencionado, sin embargo no se puede sostener por lo extremadamente infrecuente de una presentación como ésta. La linfangitis carcinomatosa es la entidad que mejor explica las imágenes parenquimatosas, las adenopatías y el exudado pleural unilateral, también la evolución desfavorable sin respuesta a distintos tratamientos.

Dra. María Bigot: La sospecha diagnóstica de linfangitis carcinomatosa en esta paciente hace a la broncoscopia con BAL y BTB un procedimiento útil. Ha sido descripto un rendimiento del BAL de 100% en un estudio con un pequeño número de pacientes, siendo el rendimiento menor para la BTB⁶. La decisión de efectuar este procedimiento invasivo para arribar al diagnóstico fue postergada por el riesgo de precipitar la necesidad de ventilación mecánica. El mismo se realizó cuando la paciente fue conectada al respirador. Las complicaciones reportadas al realizar BTB en ARM son: neumotórax 14.3%, hemoptisis 6%, desaturación transitoria 8.4%, hipotensión 7.2% y taquicardia 3.6%⁷.

Los estudios de coagulación fueron normales. Se adaptaron los parámetros del respirador colocando FIO₂ al 100% y PEEP de 5 cm y se trabajó en conjunto con el médico terapeuta con objeto de prevenir el barotrauma, dado que el neumotórax puede presentarse con una frecuencia de hasta 13.4%. Como complicación presentó desaturación reversible.

Dra. Mercedes Esteban (Servicio Terapia Intensiva): La paciente ingresó a UTI por insuficiencia respiratoria por enfermedad intersticial difusa sin diagnóstico. Se inició la ventilación no invasiva y ante el fracaso de la misma se conectó a asistencia

respiratoria mecánica. Recibió corticoides a altas dosis, 300 mg diarios de hidrocortisona que no mostraron ser de utilidad. La paciente en toda su evolución no presentó fiebre, ni secreciones bronquiales. El recuento de glóbulos blancos se mantuvo estable, los dosajes de procalcitonina fueron bajos <0.05 mg/ml y los cultivos de sangre, de secreciones bronquiales y de líquido pleural fueron negativos. Los antibióticos se suspendieron al segundo día del ingreso a UTI. Se ventiló a la paciente con las mismas pautas que se utilizan en el síndrome de dificultad respiratoria aguda del adulto. La evolución fue desfavorable, la radiografía de tórax mostró empeoramiento de los infiltrados y la hipoxemia se agravó. Requirió aumentos progresivos de la FiO₂ y de los niveles de PEEP.

La causa de muerte fue debido a la falla respiratoria irreversible.

Dr. Adrián Moreno (Sección Citología): En los preparados del BAL se reconoció claramente colgajos microscópicos, cohesivos, compuestos por células con citoplasma abundante y transparente que fueron interpretados como de estirpe epitelial, malignos, probablemente mucosecretantes. Se emitió el diagnóstico de "adenocarcinoma; con esta sola muestra no es posible descartar carcinoma bronquioloalveolar".

Dr. Eduardo del Valle: Lo avanzado de la enfermedad en su presentación clínica, el predominio intersticial de los infiltrados pulmonares, con afectación de mediastino y pleura, así como la rápida evolución a la insuficiencia respiratoria, son coincidentes con los hallazgos citológicos del BAL para el diagnóstico de linfangitis carcinomatosa. Sin embargo, no tiene antecedente de enfermedad maligna previa. La falta de necropsia por negativa de la familia impide determinar el origen del adenocarcinoma. Si bien la linfangitis carcinomatosa no está incluida en la clasificación de enfermedades intersticiales de la ATS/ERS y SEPAR^{8, 9}, es un diagnóstico diferencial a considerar. Esta forma infrecuente de diseminación de un adenocarcinoma puede tener su origen en mama, estómago, pulmón, o colon, en este orden de frecuencia. Su inicio con disnea progresiva e insuficiencia respiratoria irreversible es común y suele evolucionar a la muerte en pocos meses^{10, 11}. Las características de las imágenes pulmonares son en ocasiones orientadoras del diagnóstico¹². Como ya fue comentado, la broncoscopia con BAL y BTB

tiene alto rendimiento diagnóstico, aunque en este caso el material de biopsia fue insuficiente¹³.

Bibliografía

1. Collard H. Acute Exacerbations of Idiopathic Pulmonary Fibrosis. *Am J Respir Crit Care Med* 2007; 176: 636-64.
2. Bag R. Respiratory failure in interstitial lung disease. *Curr Opin Pulm Med* 2004; 10: 412-8.
3. Shaib F H, Patel B. A case of eosinophilic pleural effusion secondary to valproic acid. *Chest* 2000; 118: 308S.
4. Sleiman C, Raffy O, Roue C, Mal H. Fatal pulmonary hemorrhage during high-dose valproate monotherapy. *Chest* 2000; 117: 613.
5. Kaufman J. Eosinophilic pleural effusions associated with valproic acid administration. *South Med J* 1996; 88: 881-2.
6. Levy H, Horak DA, Lewis MI. The value of bronchial washings and bronchoalveolar lavage in the diagnosis of lymphangitic carcinomatosis. *Chest* 1988. 94: 1028-30.
7. O'Brien JD, Ettinger NA, Shevlin D, Kollef MH. FACP Safety and yield of transbronchial biopsy in mechanically ventilated patients.
8. American Thoracic Society/European Respiratory Society. International multidisciplinary consensus classification of the idiopathic interstitial pneumonias. *Am J Respir Crit Care Med* 2002; 165.
9. Xaubeta A, Ancocheab J, Blanquerc R, Monterod C, Morelle F, Rodríguez Becerraf E, et al. Grupo de Investigación en Enfermedades Pulmonares Intersticiales Difusas. Área de Técnicas y Trasplante. *NORMATIVA SEPAR. Diagnóstico y tratamiento de las enfermedades pulmonares intersticiales difusas.*
10. Hauser TE, Steer A. Lymphangitis carcinomatosa of the lungs: six case reports and a review of the literature. *Ann Intern Med* 1951; 34: 881.
11. Bruce DM, Heys SD, Eremin O. Lymphangitis carcinomatosa: a literature review. *J R Coll Surg Edinb.* 1996; 41: 7-13.
12. Munk PL, Muller NL, Miller RR, et al. Pulmonary lymphangitic carcinomatosis: CT and pathologic findings. *Radiology* 1988; 166: 705-9.
13. Arando C, Sidhu G, Sasso LA, et al: Transbronchial lung biopsy in the diagnosis of lymphangiatic carcinomatosis. *Cancer* 42: 1978; 1995-8.